

## مقایسه استحکام کششی سه روش مختلف بازسازی تاج کاین‌های شیری

دکتر علیرضا عشقی<sup>۱</sup> - دکتر رها کوثری اصفهانی<sup>۲</sup> - دکتر سعید خاتمی<sup>۳</sup> - دکتر مهدی نکویی<sup>۴</sup> - دکتر حمید مظاهری<sup>۵</sup> -

دکتر مریم خروشی<sup>۵</sup>

۱- استادیار گروه آموزشی دندانپزشکی کودکان دانشکده و مرکز تحقیقات دندانپزشکی پروفیسور ترابی نژاد دانشگاه علوم پزشکی اصفهان

۲- دستیار گروه آموزشی دندانپزشکی کودکان دانشکده و مرکز تحقیقات دندانپزشکی پروفیسور ترابی نژاد دانشگاه علوم پزشکی اصفهان

۳- دندانپزشک

۴- استادیار گروه آموزشی دندانپزشکی ترمیمی دانشکده و مرکز تحقیقات دندانپزشکی پروفیسور ترابی نژاد دانشگاه علوم پزشکی اصفهان

۵- دانشیار گروه آموزشی دندانپزشکی ترمیمی دانشکده و مرکز تحقیقات دندانپزشکی پروفیسور ترابی نژاد دانشگاه علوم پزشکی اصفهان

### چکیده

**زمینه و هدف:** تخریب وسیع دندانهای شیری قدامی یکی از مشکلات نسبتاً شایع در سیستم دندانهای شیری است. بازسازی و ترمیم این دندانها با توجه به شرایط خاص دندانهای شیری و بیماران خردسال، نیازمند ملاحظات ویژه‌ای است. هدف از مطالعه حاضر مقایسه استحکام کششی ترمیم کامپوزیت رزین با کاربرد پست‌های پیش ساخته فلزی به صورت معکوس با دو روش معمول بازسازی دندانهای قدامی شیری با تخریب وسیع بود.

**روش بررسی:** در این مطالعه آزمایشگاهی، هشتاد و چهار دندان کاین شیری سالم انتخاب و بخش تاجی یک میلی‌متر کرونالی تر از CEJ قطع و آماده‌سازی کانال ریشه، به سه گروه مساوی تقسیم و به یکی از سه روش زیر بازسازی شدند:

گروه یک با روش پست کامپوزیتی،

گروه دو با سیم ارتودنسی آلفا شکل و کامپوزیت رزین،

گروه سه با روش پست فلزی معکوس و کامپوزیت رزین. در نهایت استحکام باند کششی ترمیم تاجی توسط دستگاه Dartec با سرعت چهار میلی‌متر در دقیقه اندازه‌گیری و اطلاعات حاصله با نرم افزار آماری SPSS و آزمونهای ANOVA یک طرفه، Tukey، Chi-Square و t-test در سطح اطمینان ۰/۰۵ آنالیز شد.

**یافته‌ها:** میانگین استحکام کششی گروههای یک، دو و سه به ترتیب  $۲/۴۰ \pm ۰/۲۶$ ،  $۱/۶ \pm ۰/۳۵$  و  $۲/۶۰ \pm ۰/۸۸$  مگاپاسکال به دست آمد. آنالیز آماری تفاوت معنی‌داری میان گروه سه (پست معکوس) با دو گروه دیگر نشان داد ( $p < ۰/۰۰۱$ ). بین گروههای یک و دو تفاوت معنی‌داری وجود نداشت ( $p > ۰/۰۵$ ).

**نتیجه‌گیری:** با در نظر گرفتن محدودیتهای مطالعه حاضر، استحکام کششی ترمیم با روش پست فلزی معکوس از دو روش معمول دیگر بیشتر می‌باشد.

**کلید واژه‌ها:** دندان شیری - ترمیم کامپوزیت - پست فلزی - پست پیش ساخته - استحکام باند کششی.

پذیرش مقاله: ۱۳۹۰/۴/۸

اصلاح نهایی: ۱۳۹۰/۳/۸

وصول مقاله: ۱۳۸۹/۱۱/۱۱

**نویسنده مسئول:** دکتر مریم خروشی، گروه آموزشی دندانپزشکی ترمیمی دانشکده و مرکز تحقیقات دندانپزشکی پروفیسور ترابی نژاد دانشگاه علوم پزشکی اصفهان

e.mail: Khoroushi@dnt.mui.ac.ir

### مقدمه

پوسیدگی دندان شایعترین بیماری مزمن دوران کودکی است. (۱)، پوسیدگی زودرس کودکی (Early Childhood Caries) به سرعت دندانهای قدامی فک بالا را در سنین پایین درگیر ساخته و معمولاً زمانی که والدین متوجه این

پوسیدگی دندان شایعترین بیماری مزمن دوران کودکی است. (۱)، پوسیدگی زودرس کودکی (Early Childhood Caries) به سرعت دندانهای قدامی فک بالا را در سنین پایین درگیر ساخته و معمولاً زمانی که والدین متوجه این

پوسیدگیها شده و کودک را نزد دندانپزشک می‌آورند، بخش عظیمی از ساختار دندان از بین رفته است. (۲)، علاوه بر این به علت فقدان ساختار دندان کافی، اغلب تنها گزینه درمانی برای چنین دندانهایی خارج ساختن آنهاست که به

پوسیدگیها شده و کودک را نزد دندانپزشک می‌آورند، بخش عظیمی از ساختار دندان از بین رفته است. (۲)، علاوه بر این به علت فقدان ساختار دندان کافی، اغلب تنها گزینه درمانی برای چنین دندانهایی خارج ساختن آنهاست که به

تقویت شده (Reinforcement fiber)، فایبر گلاس (۲-۴، ۱۴، ۲۶-۲۲) و پست‌های بیولوژیک. (۵، ۱۳، ۲۷-۲۹) اخیراً روش دیگری نیز پیشنهاد شده است که در آن از پست پره فابریکه کوتاه شماره ۱ که به طور معکوس در داخل کانال سمان می‌گردد، برای تأمین گیر رستوریشن‌های وسیع دندانهای قدامی شیری استفاده می‌گردد و بر اساس یک مطالعه بالینی گفته می‌شود مزایایی از جمله سهولت کاربرد، هزینه کمتر درمان، عدم چرخش پست داخل کانال، عدم نیاز به تراش کور برای ایجاد فضای لازم برای ماده ترمیمی، امکان قرار دادن حجم بیشتر ماده ترمیمی در اطراف کور که تطابق رنگ بهتری را به دنبال خواهد داشت و حداقل نیاز به ورود پست به داخل کانال را دربردارد. (۳۰)، لذا در مطالعه حاضر استحکام باند کششی رستوریشن بازسازی شده تاج دندان به کمک این روش ابداعی جدید به نام RMPT (Reverse Metal Post Technique) با دو روش مرسوم یعنی ترمیم به کمک پست کامپوزیتی و سیم ارتودنسی، مقایسه گردید.

#### روش بررسی

برای انجام این مطالعه آزمایشگاهی، ۸۴ دندان کانین خارج شده شیری سالم و بدون پوسیدگی، به طور تصادفی به سه گروه ۲۸ تایی تقسیم شدند. تاج همه دندانها از فاصله یک میلی‌متر انسیزال تر از خط CEJ توسط دیسک الماسی قطع شد و بافت پالپی کانال ریشه همه دندانها با فایل ۳۰ و ۳۵ سپس کانال با ZOE پر شد. پس از خارج کردن چهار میلی‌متر از کانال با فرز الماسی سلندریک با قطر ۱/۴ میلی‌متر (T&K Dental Diamond Burs, Tehran, Iran)، در یک میلی‌متر انتهایی آن بیس زینک فسفات (Harward Cement, Harward Dental International GmbH, Honow, Germany) قرار داده شد و سه میلی‌متر باقیمانده کانال در سه گروه زیر بازسازی گردید. در نمونه‌های گروه ۱، در فاصله سه میلی‌متری کروئالی کانال، به کمک فرز روند آنگل کارباید

ایجاد چهره‌ای نازیبیا برای کودک منجر می‌شود و می‌تواند در تکامل رفتار و شخصیت کودک تداخل ایجاد کند. همچنین از دست رفتن زود هنگام دندانهای قدامی شیری می‌تواند منجر به کاهش کارایی جویدن، از دست رفتن بعد عمودی اکلوژن، تکامل عادات پارافانکشنال و تانگ تر است، مشکلات گفتاری و حتی گاهی مال اکلوژن و از دست رفتن فضا گردد. (۳-۴)، از سوی دیگر، بدون درمان باقی گذاشتن این دندانها با تمامی اصول علمی دندانپزشکی پیشگیری در تضاد است. چنین رویکردی باعث امکان تکثیر میکروارگانسیم‌های پوسیدگی زا در محیط دهان کودک گردیده و نهایتاً سبب تهدید کل سیستم دندانی می‌گردد. از این رو ترمیم و بازسازی دندان و برگرداندن تمامیت ساختار دندان شیری تا هنگام رویش دندان دائمی اهمیت ویژه‌ای می‌یابد. اندازه کوچک دندانهای شیری نسبت به دندانهای دائمی و سن پایین بیماران، ترمیم آنها را با مشکل مواجه می‌سازد. از سوی دیگر، تفاوت ساختاری بین دندانهای دائمی و شیری، چالشهایی در ترمیم دندانهای شیری توسط کامپوزیت برمی‌انگیزد، ضخامت بیشتر عاج پری توبولار با درصد مینرالیزاسیون بالا و قطر بیشتر توبول‌های عاجی در دندانهای شیری، باعث شده است که میزان عاج Solid که برای باندینگ مورد استفاده قرار می‌گیرد، در دندانهای شیری به میزان قابل توجهی در مقایسه با دندانهای دائمی کاهش یابد. (۵-۶)، معمولاً در هنگام بازسازی دندانهای قدامی شیری، وسعت پوسیدگی از یک سو و کوچک بودن ساختار دندان از سوی دیگر، درمان ریشه و قرار دادن پست یا نگهدارنده در داخل کانال را پیش از ترمیم تاج ضرورت می‌بخشد. (۷-۹)، با پیشرفت مواد و روشها در دندانپزشکی ترمیمی، روشهای مختلفی برای بازسازی دندانهای قدامی شیری به شدت تخریب شده مورد استفاده قرار گرفته‌اند که عبارتند از: پست رزین کامپوزیتی (۱۰-۱۴) سیم ارتودنسی به اشکال امگا لوپ، گاما لوپ و آلفا لوپ (۷، ۱۳-۱۸)، پست‌های پیش ساخته (۱۹-۲۰)، پست‌های ریختگی نیکل-کروم دارای تمهیدات گیردار (۲۱)، پست فایبر

(Switzerland) برای کاهش فشار وارد به ریشه، بول شد و پس از اطمینان از قرار گیری مناسب و آماده سازی دیواره‌های کانال مشابه با گروه اول، به صورت معکوس به گونه‌ای در کانال ثابت گردید که طول سه میلی‌متری سر پست کاملاً داخل کانال و قسمت پیچ دار (Threaded) پست به طول پنج میلی‌متر خارج کانال قرار گیرد. پست به کمک کامپوزیت سیال ثابت گردید. (اشکال ۱ و ۲)

در تمامی مراحل اجرای طرح، کلیه دندانها در محلول نرمال سالین و در دمای ۳۷ درجه سانتی گراد قرار می‌گرفتند. در تمام نمونه‌ها در حین ترمیم تاج یک سیم ارتودنسی ۰/۹ (Dentaurum Remanium, Pforzheim, Germany) به شکل قلاب دو میلی‌متر بالاتر از CEJ و دقیقاً در راستای محور اکزیالی دندان در کامپوزیت رزین قرار داده شد تا متعاقباً برای کشش نمونه‌ها استفاده گردد. سپس دندانها به شکلی در آکرلیل سلف کیور مانع گردیدند که مجموعه بازسازی شده تاج کامپوزیتی عمود بر محور افق باشد. (شکل ۲)

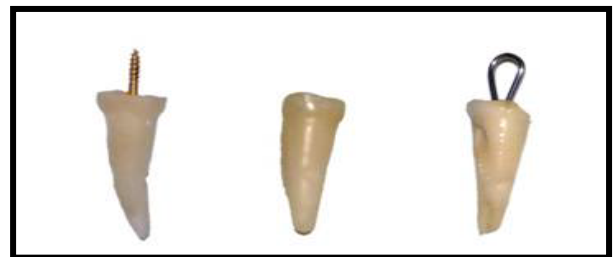


شکل ۲: نمایش گروه‌های مورد مطالعه با سه روش پس از ترمیم کامپوزیتی تاج

جهت اندازه‌گیری میزان استحکام باند کششی رستوریشن‌ها، هر نمونه به طور جداگانه در دستگاه Dartec (HC10, Stourbridge, England) تحت کشش با سرعت چهار میلی‌متر بر دقیقه قرار گرفت و میزان نهایی نیروی لازم جهت شکست نمونه‌ها ثبت گردید. هر یک از اعداد حاصله سپس بر میانگین مساحت داخل کانال و سطح برش داده شده نمونه‌ها تقسیم گردید تا عدد استحکام کششی بر حسب مگاپاسکال به دست آید. کلیه داده‌ها با کمک نرم افزار SPSS ویرایش ۱۱/۵ و توسط آزمونهای

شماره ۶، اندرکات سیصدوشصت درجه به صورت قارچ معکوس آماده شد.

سپس دیواره‌های عاجی کانال با پرایمر Clearfil SE Bond (Kuraray Co., Okayama, Japan) به مدت بیست ثانیه آماده سازی شده، پس از خشک کردن، باندینگ Clearfil SE Bond به کار رفت و به مدت ده ثانیه با کمک دستگاه لایت کیور (Clotolux 75, Coltene / Whaledent, Switzerland) تابش چهارصد و هشتاد میلی وات بر سانتی متر مربع کیور گردید. در خاتمه، پست کامپوزیتی با استفاده از کامپوزیت رزین AP-X (Kuraray Co., Okayama, Japan) در دو قطعه یک و نیم میلی‌متری کیور گردید. (شکل ۱)



شکل ۱: نمایش آماده‌سازی گروه‌های مورد مطالعه با سه روش. از راست به چپ: سیم ارتودنسی، پست کامپوزیتی، پست فلزی معکوس

در گروه ۲، سیم ارتودنسی استنلس استیل به قطر ۰/۶ میلی‌متر (Dentaurum Remanium, Pforzheim, Germany) به شکل حرف یونانی آلفا فرم داده شد، به گونه‌ای که دو انتهای آزاد سیم تحت فشار وارد کانال گشته و با دیواره‌های کانال درگیر شود و دو میلی‌متر از سیم ورای بافت باقیمانده تاج دندان باقی بماند. پس از آن سیم کنار گذاشته شد. دیواره‌های کانال مشابه گروه اول به کمک پرایمر و باندینگ Clearfil SE Bond برای چسباندن سیم ارتودنسی آماده شد. در مرحله بعد سیم داخل کانال قرار داده شد و با کامپوزیت سیال (Dentifil Flowable Light Cured Composite Resin, Vericom Co., Gyeonggi-Do, Japan) ثابت گردید. (اشکال ۱ و ۲) در گروه ۳ زوایای تیز سر پست کوتاه شماره ۱ (Sevenska,

مطالعه در جدول ۱ نشان داده شده است. در جدول ۲ توزیع فراوانی الگوی شکست در گروه‌های مورد آزمایش نشان داده شده است. در هر سه گروه بیش از نیمی از نمونه‌ها با الگوی Adhesive دچار شکست شدند، ولی در گروه سیم ارتودنسی شکست آدهزیو در حدود ۹۳٪ نمونه‌ها دیده شد. آزمون Chi-Square نشان داد که توزیع فراوانی الگوی شکست در سه گروه مذکور تفاوت معنی‌دار دارد ( $P=0/006$ ) این تفاوت معنی‌دار در توزیع فراوانی الگوی شکست بین گروه‌های سیم ارتودنسی و پست معکوس ( $P=0/002$ ) و همین‌طور بین گروه‌های سیم ارتودنسی و پست کامپوزیتی ( $P=0/005$ ) دیده شد، ولی بین گروه پست معکوس و پست کامپوزیتی تفاوت معنی‌داری مشاهده نگردید. ( $P=0/5$ )، همچنین آزمون  $t$  مستقل نشان داد که میانگین استحکام باند کششی در نمونه‌های با الگوی شکست Adhesive و Cohesive با یکدیگر تفاوت معنی‌دار دارد ( $P=0/004$ )، گروه با الگوی Cohesive میانگین بالاتری (۹/۱۴) را در مقایسه با گروه با الگوی Adhesive (۷/۲۷) نشان داد.

ANOVA یک سویه و Tukey در سطح اطمینان ۰/۹۵ مورد تجزیه و تحلیل آماری قرار گرفت. همچنین نوع شکست نمونه‌ها به دو گروه آدهزیو و کوهزیو (شکست آدهزیو (Adhesive failure): خروج کامل پست و کور، بدون وجود کامپوزیت در داخل کانال. شکست کوهزیو (Cohesive failure): شکست در ماده پست و/یا کور یا شکست در رزین داخل کانال) (۱۴) تقسیم‌بندی و با آزمونهای Chi-square و t-test ارزیابی شد.

### یافته‌ها

میانگین استحکام کششی گروه‌های ۱، ۲ و ۳ به ترتیب  $9/88 \pm 2/60$  و  $7/35 \pm 1/6, 6/26 \pm 2/40$  و  $7/35 \pm 1/6, 6/26 \pm 2/40$  مگاپاسکال به دست آمد. آزمون آنالیز واریانس یک سویه (one-way ANOVA) نشان داد که میانگین سه گروه با هم تفاوت معنی‌دار دارد ( $P < 0/001$ ) و در تکمیل آن آزمون Tukey نشان داد که بین گروه کامپوزیت و سیم ارتودنسی تفاوت معنی‌داری وجود ندارد ( $P=0/184$ )، ولی بین گروه پست معکوس با دو گروه دیگر تفاوت معنی‌داری وجود داشت ( $P < 0/001$ ). نتایج استحکام باند کششی برای شکست در سه گروه مورد

جدول ۱: میانگین و انحراف معیار استحکام باند کششی برای شکست در سه گروه مورد آزمایش

گروه	تکنیک	میانگین	انحراف معیار	محدوده	فاصله اطمینان ۹۵٪
۱	پست کامپوزیتی	۶/۲۶	۲/۴۰	۱۲/۰۶-۲/۴۱	۷/۱۹-۵/۳۳
۲	سیم ارتودنسی	۷/۳۵	۱/۸۴	۱۱/۱۰-۴/۵۸	۸/۰۷-۶/۶۳
۳	پست معکوس	۹/۸۸	۲/۶۰	۱۵/۴۴-۶/۰۳	۱۰/۸۹-۸/۸۷

جدول ۲: توزیع الگوی شکست استحکام باند کششی در سه گروه مورد آزمایش

نوع شکست	گروه‌ها			
	پست کامپوزیت	سیم ارتودنسی	پست معکوس	جمع ردیف
کوهزیو	۱۱	۲	۱۲	۲۵
	۳۹/۳٪	۷/۱٪	۴۲/۹٪	۲۹/۸٪
آدهزیو	۱۷	۲۶	۱۶	۵۹
	۶۰/۷٪	۹۲/۹٪	۵۷/۱٪	۷۰/۲٪
جمع ستون	۲۸	۲۸	۲۸	۸۴
	۱۰۰٪	۱۰۰٪	۱۰۰٪	۱۰۰٪

## بحث

بازسازی تاجی دندانهای شیری که در اثر ضربه یا پوسیدگی دچار تخریب وسیع شده‌اند چالشی در دندانپزشکی ترمیمی کودکان به شمار می‌رود. در این مطالعه تکنیک متفاوتی که قرار دادن پست پیش ساخته متداول به حالت معکوس (Reverse Metal Post Technique) می‌باشد، ارائه شد. این تکنیک یک ایده نوین در ترمیم دندانهای قدامی شیری با تخریب وسیع است. از مزایای پست معکوس حداقل ورود پست به داخل ریشه، کاهش هزینه درمان، گیر و مقاومت بهتر به علت دارا بودن حالت چهارگوشه (Quadrangle) و امکان قرار دادن حجم بیشتر ماده ترمیمی در اطراف کور که تطابق رنگ بهتری را به دنبال خواهد داشت، می‌باشد. مطالعات معدودی به بررسی خصوصیات فیزیکی و مکانیکی ترمیمهای مختلف برای بازسازی تاج دندانهای قدامی شیری پرداخته‌اند. با توجه به اینکه روشهای تجربی متعددی بین دندانپزشکان رایج است، ادامه کاربرد این روشها منوط به انجام تحقیقاتی در این زمینه جهت اثبات علمی و عملی کارایی این ترمیمها و انتخاب روش مناسبتر می‌باشد. بنابراین این مطالعه آزمایشگاهی طراحی شد تا استحکام کششی Post reverse با رزین کامپوزیت پست (۱۰-۱۴) و سیم ارتودنسی به عنوان پست داخل کانال (۷، ۱۳-۱۸) مقایسه گردد.

در این مطالعه گروه اول (کامپوزیت پست) با میانگین مگاپاسکال ۶/۲۶، کمترین استحکام کششی را نشان داد و تفاوت آن با گروه دوم (سیم ارتودنسی) معنی‌دار نبود. استفاده از پست کوتاه کامپوزیتی در ترمیم دندانهای شیری با پوسیدگی وسیع برای اولین بار در سال ۱۹۸۶ گزارش شد. (۳۱)، Judd بر اساس یک مطالعه بالینی با پیگیری یک ساله، استفاده از درمان با کامپوزیت پست را ۱۰۰٪ موفقیت‌آمیز گزارش کرده و کلید موفقیت این روش را وجود اندرکات سیصد و شصت درجه در ریشه و کوتاه فرم دادن دندانها برای خارج شدن آنها از اکلوزن در حین حرکات فانکشنال و پارافانکشنال فکی عنوان کرد. (۸) Pithan و همکاران (۱۴) در یک مطالعه آزمایشگاهی نتیجه‌گیری

کرده‌اند که با توجه به اینکه تفاوت معنی‌داری بین پست‌های کامپوزیتی و سیم ارتودنسی و پست‌های فایبرگلاس وجود ندارد، استفاده از پست‌های کامپوزیتی با توجه به کاربرد آسانتر، هزینه کمتر و روش ساده‌تر کار ارجح می‌باشد. علاوه بر آن Pinheiro و همکاران (۱۳) نیز در مطالعه آزمایشگاهی دیگری عدم وجود تفاوت معنی‌دار بین ترمیم با پست‌های کامپوزیتی، سیم ارتودنسی و پست عاجی را گزارش کرده‌اند. میانگین استحکام باند کششی برای پست کامپوزیتی در مطالعه Pithan، ۲/۸۱ مگاپاسکال (۱۴) و در مطالعه Pinheiro، ۱۳/۵۱ مگاپاسکال گزارش شده است. (۱۳) در مطالعه حاضر نیز به نظر می‌رسد کاربرد سیم ارتودنسی برتری خاصی در تداوم ترمیم نسبت به پست کامپوزیتی ندارد. البته بایستی توجه داشت که در این مطالعه و مطالعات آزمایشگاهی مذکور، تنها نیروی کششی بر ترمیمها اعمال شده است و ممکن است کاربرد سیم ارتودنسی در گیر و مقاومت ترمیم تحت نیروهای فشاری، خمشی، برشی، چرخشی و نیروهای کمپلکس نتایج متفاوتی را با این مطالعه نشان دهد که بررسیهای آتی آن توصیه می‌شود.

میانگین استحکام به دست آمده برای گروه دوم (سیم ارتودنسی) ۷/۳۵ مگاپاسکال بود، که گرچه تفاوت معنی‌داری با گروه اول ندارد ولی استحکام کششی کمی بیشتر را نسبت به گروه اول نشان می‌دهد. عدم تفاوت معنی‌دار بین این دو گروه همسو با نتایج به دست آمده در برخی مطالعات آزمایشگاهی پیشین می‌باشد. (۱۳-۱۴)، Mortada موفقیت ۷۹/۹٪ بعد از ۱۸ ماه (۱۶) و Aminabadi موفقیت ۸۱/۵٪ بعد از ۲۴ ماه (۱۵) را برای این روش گزارش کرده‌اند. همچنین میانگین استحکام باند کششی برای ترمیم به کمک سیم ارتودنسی در مطالعه Pithan، ۲/۶۷ مگاپاسکال (۱۴) و در مطالعه Pinheiro، ۱۲/۹۲ مگاپاسکال (۱۳) گزارش شده است. با این وجود، این روش حساسیت تکنیکی بیشتری نسبت به روش ترمیم با پست کامپوزیتی دارد و گفته می‌شود از آنجا که سیم نمی‌تواند تطابق کاملی با دیواره‌های کانال داشته باشد، ممکن است باعث شکستگی ریشه در اثر نیروهای مضغی زیاد شود. (۴)، با توجه به

کرده‌اند. (۲-۲۲ و ۳-۲۲)، روش دیگر استفاده از پست‌های بیولوژیک و قابل جذب است که در سالیان اخیر چندین مطالعه به کاربرد این‌گونه مواد در دندانپزشکی کودکان پرداخته‌اند. (۵، ۱۳ و ۲۷-۲۹). با توجه به سایر مطالعات، روش پیشنهادی در این مطالعه، برخلاف جنس غیر قابل جذب آن به علت میزان نفوذ اندک به داخل کانال (در حد سه میلی‌متر) تداخلی با رویش دندان زیرین نخواهد داشت.

در بررسی الگوی شکست نمونه‌ها، تفاوت معنی‌داری میان الگوی شکست گروه دوم (سیم ارتودنسی) و دو گروه دیگر مشاهده شد. گرچه همانند آنچه در مطالعات آزمایشگاهی پیشین دیده می‌شود (۱۲-۱۴)، در هر سه گروه بیش از نصف نمونه‌ها با الگوی ادهزیو دچار شکست شدند، ولی در گروه دوم شکست ادهزیو برای حدود ۹۳٪ نمونه‌ها دیده شد. الگوی شکست ادهزیو در اکثر نمونه‌ها بیانگر این است که مسئله اصلی شکست در ترمیم دندانهای قدامی شیری با تخریب وسیع تاجی، باند ضعیف بین سیستم ادهزیو و دیواره کانال است. در نتیجه می‌توان گفت سیستم ایجاد کننده گیر داخل کانال در اولویت دوم از نظر اهمیت قرار دارد (۱۴) و بنابراین بررسی استحکام پست‌های مختلف با استفاده از سیستم‌های ادهزیو مختلف در آینده ضروری به نظر می‌رسد. باید به این نکته توجه داشت که شرایط مطالعات آزمایشگاهی به ویژه در دندانپزشکی کودکان تفاوت زیادی با ترمیم‌های واقعی در دهان کودک دارد. عواملی مانند میزان همکاری کودک می‌تواند تأثیر بسیار قابل توجهی بر ترمیم نهایی داشته باشد. در مطالعات بالینی عوامل تأثیر گذار زیادی در دندانپزشکی کودکان مانند عدم همکاری کودک، شرایط سنی متفاوت، وضعیت عاج ریشه، شرایط روحی- روانی و عادات بهداشتی کودکان انجام این گونه مطالعات را با دشواریهای ویژه‌ای همراه می‌نماید. (۳۲)، از این رو انجام مطالعات بالینی مناسب برای ارزیابی نهایی روشهای مختلف و از جمله روش نوین ارائه شده در این مطالعه، پس از انجام مطالعات آزمایشگاهی ضروری به نظر می‌رسد.

موارد مذکور به نظر می‌رسد استفاده از این روش مگر در موارد خاص چندان مزیتی در بر نداشته باشد.

گروه سوم که در آن روش جدید پیشنهادی تحت عنوان پست معکوس RMPT استفاده شد، با میانگین استحکام ۹/۸۸ مگاپاسکال، بالاترین استحکام کششی را با تفاوت معنی‌دار نسبت به گروه اول و دوم مطالعه نشان داد. این میزان استحکام می‌تواند مربوط به خصوصیات فیزیکی فلزی خود پست و از سوی دیگر شکل خاص Quadrangle سر پست و تطابق خوب آن با کانال باشد. با توجه به میزان استحکام به دست آمده برای این نوع پست و ارزان و در دسترس بودن آن، این نوع ترمیم می‌تواند گزینه مناسبی برای بازسازی دندانهای شیری قدامی به شدت تخریب شده به شمار آید. نکته قابل توجه در خصوص این روش، شکل سر پست (Quadrangle) است، که با توجه به احتمال وارد کردن فشار به ریشه دندان، زوایای تیز ناحیه سر پست که قرار بود در سه میلی‌متری ابتدای کانال قرار گیرد، قبل از سمان کردن در داخل کانال بول شد. بدیهی است مطالعات بیشتر تکمیلی در این زمینه و به ویژه انجام مطالعات بالینی جهت حصول اطلاعات کاملتر در خصوص این روش توصیه می‌گردد. اعداد خام استحکام سیستم‌های استفاده شده در این مطالعه مشابه با مطالعات پیشین دارای دامنه نسبتاً قابل توجهی بود. (۱۳-۱۴)، این پدیده می‌تواند مربوط به توزیع ماده چسباننده در نمونه‌های مختلف، میزان لایه اسمیر در نمونه‌های مختلف، میزان رطوبت بافت عاج، نحوه قرارگیری پست در کانال و شرایط پالپ مورد نظر پیش از خارج ساختن دندان باشد. مسئله‌ای که باید در پیشنهاد روشهای جدید جهت کاربرد در کودکان مورد توجه قرار گیرد، ارزیابی میزان ورود پست به ناحیه ریشه و تداخل آن با روند تحلیل فیزیولوژیک دندان است. در این ارتباط یک روش، محدود کردن میزان ورود پست به ناحیه ریشه است. بعضی از محققان تا پنج میلی‌متر اپیکالی‌تر از مارژین لثه را برای تأمین گیر رستوریشن استفاده کرده‌اند (۱۳) اما اکثر مطالعات نفوذ تا حد یک سوم ریشه را ایمن توصیف

## قدردانی و تشکر

سال ۱۳۸۹ بوده و هزینه‌های آن از سوی معاونت تحقیقات و فناوری دانشگاه علوم پزشکی اصفهان پرداخت شده است.

این مقاله حاصل پایان نامه تحقیقاتی دوره دندانپزشکی عمومی گروه دندانپزشکی کودکان به شماره ۳۸۹۰۳۷ در

## REFERENCES

1. Mouradian WE. The face of a child: Children's oral health and dental education. *J Dent Educ.* 2001 Sep;65(9):821-31.
2. Sharaf AA. The application of fiber core posts in restoring badly destroyed primary incisors. *J Clin Pediatr Dent.* 2002 Mar;26(3):217-24.
3. Motisuki C, Santos-Pinto L, Giro EM. Restoration of severely decayed primary incisors using indirect composite resin restoration technique. *Int J Paediat Dent.* 2005 Jul;15(4):282-6.
4. Viera CL, Ribeiro CC. Polyethylene fiber tape used as a post and core in decayed primary anterior teeth: A treatment option. *J Clin Pediatr Dent.* 2001 Sep;26(1):1-4.
5. Hosoya Y, Kawashita Y, Marshall GW Jr, Goto G. Influence of carisolv for resin adhesion to sound human Primary dentin and young permanent dentin. *J Dent.* 2001 Mar; 29(3):163-71.
6. Uekusa S, Yamoguchi K, Miyazaki M, Tsubota K, Kurokawa H, Hosoya Y. Bonding efficacy of single step self – etch systems to sound primary and permanent tooth dentin. *Oper Dent.* 2006 Sep – Oct; 31(5): 569-76.
7. Grewal N, Seth R. Comparative in vivo evaluation of restoring severely mutilated primary anterior teeth with biological post and crown preparation and reinforced composite restoration. *J Indian Soc Pedod Prev Dent.* 2008 Dec;26(4):141-8.
8. Judd PL, Kenny DJ, Johnston DH, Yacobi R. Composite resin short-post technique for primary anterior teeth. *J Am Dent Assoc.* 1990 May;120(5):553-5.
9. Kupietzky A, Waggoner WF, Galea J. The clinical and radiographic success of bonded resin composite strip crowns for primary incisors. *Pediat Dent.* 2003 Nov;25(6):577-81.
10. Ferreira MC, Kummer TR, Vieira RS, Calvo MC. Short resin-posts bonding to primary dentin. Microleakage and micro-morphological in vitro study. *J Clin Pediatr Dent.* 2007 Mar;31(3):202-6.
11. Judd PL, Casas MJ. Psychosocial perceptions of premature tooth loss in children. *Ont Dent.* 1995 Oct;72(8):16-3.
12. Mendes FM, De Benedetto MS, del Conte Zardetto CG, Wanderley MT, Correa MS. Resin composite restoration in primary anterior teeth using short-post technique and strip crowns: A case report. *Quintessence Int.* 2004 Oct;35(9):689-92.
13. Pinheiro SL, Bonecker MJ, Duarte DA, Imparato JC, Oda M. Bond strength analysis of intracanal posts used in anterior primary teeth: an in vitro study. *J Clin Pediatr Dent.* 2006 Sep;31(1):32-4.
14. Pithan S, Vieira RS, Chain MC. Tensile bond strength of intracanal posts in primary anterior teeth: An in vitro study. *J Clin Pediatr Dent.* 2002 Sep;27(1):35-9.
15. Aminabadi NA, Farahani RM. The efficacy of a modified omega wire extension for the treatment of severely damaged primary anterior teeth. *J Clin Pediatr Dent.* 2009 Jun;33(4):283-8.

16. Mortada A, King NM. A simplified technique for the restoration of severely mutilated primary anterior teeth. *J Clin Pediat Dent*. 2004 Mar;28(3):187-92.
17. Navit S, Katiyar A, Samadi F, Jaiswal JN. Rehabilitation of severely mutilated teeth under general anesthesia in an emotionally immature child. *J Indian Soc Pedod Prev Dent*. 2010 Jan;28(1):42-4.
18. Usha M, Deepak V, Venkat S, Gargi M. Treatment of severely mutilated incisors: A challenge to the pedodontist. *J Indian Soc Pedod Prev Dent*. 2007;25 Suppl:S34-S36.
19. Chan FW, Harcourt JK, Brockhurst PJ. The effect of post adaptation in the root canal on retention of posts cemented with various cements. *Aust Dent J*. 1993 Feb;38(1):39-45.
20. Kern SB, Von Fraunhofer JA, Mueninghoff LA. An in vitro comparison of two dowel and core techniques for endodontically treated molars. *J Prosthet Dent*. 1984 Apr;51(4):509-14.
21. Wanderley MT, Ferreira SL, Rodrigues CR, Rodrigues Filho LE. Primary anterior tooth restoration using posts with macroretentive elements. *Quintessence Int*. 1999 Jun;30(6):432-6.
22. Bayrak S, Tunc ES, Tuloglu N. Polyethylene fiber-reinforced composite resin used as a short post in severely decayed primary anterior teeth: a case report. *Oral Surg Oral Med Oral Pathol Oral Radiol Endod*. 2009 May;107(5):e60-e64.
23. Island G, White GE. Polyethylene ribbon fibers: A new alternative for restoring badly destroyed primary incisors. *J Clin Pediat Dent*. 2005 Dec;29(2):151-6.
24. Kimmel SS. Restoration and reinforcement of endodontically treated teeth with a polyethylene ribbon and prefabricated fiberglass post. *Gen Dent*. 2000 Nov;48(6):700-6.
25. Rocha RO, Das Neves LT, Marotti NR, Wanderley MT, Correa MS. Intracanal reinforcement fiber in pediatric dentistry: A case report. *Quintessence Int*. 2004 Apr;35(4):263-8.
26. Subramaniam P, Babu KL, Sunny R. Glass fiber reinforced composite resin as an intracanal post--a clinical study. *J Clin Pediat Dent*. 2008 Mar;32(3):207-10.
27. Kapur A, Chawla HS, Goyal A, Gaube K. An esthetic point of view in very young children. *J Clin Pediat Dent*. 2005 Dec;30(2):99-103.
28. Mandroli PS. Biologic restoration of primary anterior teeth: A case report. *J Indian Soc Pedod Prev Dent*. 2003 Sep;21(3):95-7.
29. Ramires-Romito AC, Wanderley MT, Oliveira MD, Imparato JC, Correa MS. Biologic restoration of primary anterior teeth. *Quintessence Int*. 2000 Jun;31(6):405-11.
30. Eshghi A, Esfahan RK, Khoroushi M. A simple method for reconstruction of severely damaged primary anterior teeth. *Dent Res J (Isfahan)*. 2011 Winter;8(4):221-5.
31. Kenny DJ, Johnston DH, Bamba S. The composite resin short-post: A review of 625 teeth. *Ont Dent*. 1986 May;63(5):12-8.
32. Waggoner WF. Restoring primary anterior teeth. *Pediat Dent*. 2002 Sep;24(5):511-6.