تحقیقی

مجله دندانپزشکی جامعه اسلامی دندانپزشکان/ دوره ۲۴، شماره ۴، زمستان ۱۳۹۱، ۳۱۸-۳۲۳

# بررسی Expression نشان‌گر Fascin در کراتوسیستیک ادنتوژنیک تومور و سیست دانتی ژروس

دکتر مژگان علاءالدینی[۱]- دکتر شهرو اعتماد مقدم[۱]

۱- استادیار مرکز تحقیقات دندانپزشکی دانشگاه علوم پزشکی تهران

Downloaded from jida.ir at 23:45 +0430 on Monday May 7th 2018

## چکیده

***زمینه و هدف:*** *کراتوسیستیک ادنتوژنیک تومور ضایعه‌ای موضعی مهاجم می‌باشد و توان برگشت مکرر را دارد. ماهیت و خصوصیات بالینی متفاوت آن زمینه‌ساز مطالعات مختلف سلولی-مولکولی و مقایسه آن با دیگر ضایعات ادنتوژنیک است. Fascin (فاسین) پروتئینی از خانواده اتصال دهنده‌های آکتین است که Expression آن در سیست‌ها و تومورهای ادنتوژنیک مورد بررسی قرار نگرفته است. هدف این مطالعه بررسی Expression نشان‌گر Fascin در کراتوسیستیک ادنتوژنیک تومور و سیست دانتی‌ژروس می‌باشد.*

***روش بررسی:*** *در این مطالعه مقطعی، ۱۸ نمونه بلوک بافت‌شناختی کراتوسیستیک ادنتوژنیک تومور و نُه مورد سیست دانتی‌ژروس انتخاب شد. سپس رنگ آمیزی ایمونوهیستوشیمی با استفاده ازآنتی بادی بر علیه نشانگر Fascin برای تمامی نمونه‌ها صورت پذیرفت. بر اساس تعداد سلول‌های رنگ پذیرفته اپی‌تلیوم، ضایعات مورد نظر به چهار گروه تقسیم شدند. برای آنالیز آماری نتایج از تست Mann-Whitney-U استفاده گردید (P<۰/۰۵).*

***یافته‌ها:*** *Expression پروتئین Fascin در سر تا سر لایه اپی‌تلیوم سیست دانتی‌ژروس مشهود بود در حالی که در ۵۰٪ از کراتوسیستیک ادنتوژنیک تومورها در لایه سلول‌های بازال و سلول‌های پاراکراتینیزه مجاور لومن سیست حضور این نشان‌گر منفی بود. از نظر آماری، اختلاف معنی‌دار این طرح Expression در دو ضایعه مورد بررسی نشان داده شد (P=۰/۰۱).*

***نتیجه‌گیری:*** *با توجه به طرح Expression نشان‌گر Fascin در این نوع ضایعات ادنتوژنیک شاید بتوان عنوان کرد که این پروتئین در پاتوژنز و بیولوژی آنها نقش داشته باشد.*

***کلید واژه‌ها:*** *کراتوسیستیک ادنتوژنیک تومور – سیست دانتی‌ژروس – ایمونوهیستوشیمی – فاسین*

وصول مقاله: ۱۳۹۰/۱۲/۹ اصلاح نهایی: ۱۳۹۱/۲/۲۳ پذیرش مقاله: ۱۳۹۱/۴/۲۶

**نویسنده مسئول:** دکتر شهرو اعتماد مقدم، مرکز تحقیقات دندانپزشکی دانشگاه علوم پزشکی تهران e.mail:shahrooetemad@yahoo.com

## مقدمه

ادنتوژنیک کراتوسیست (OKC) اولین بار در سال ۱۹۵۶ توسط Philipsen نام‌گذاری گردید. (۱)، منشا آن از تیغه دندانی یا باقیمانده‌های آن در مراحل بدوی جوانه دندانی در حال تکامل، یا ارگان مینایی و گاه سلول‌های لایه بازال اپی-تلیوم دهان گزارش شده است. (۲)

در تقسیم‌بندی جدید سازمان جهانی بهداشت، این ضایعه تحت عنوان Keratocystic odontogenic tumor (KCOT) خوانده شده و برای تغییر نام این ضایعه از سیست به تومور دلایل متعددی ذکر شده است. (۳)، با توجه به برگشت مکرر و توان رشدی بالای کراتوسیست، به نظر می-رسد که این ضایعه از نظر رفتاری بیشتر به یک نئوپلاسم شباهت داشته باشد. به علاوه جهش PTCH (یک ژن سرکوب کننده تومور) در نوع تک‌گیر و همچنین در نوع همراه با سندرم آن، گزارش شده است؛ از آن جایی که از دست رفتن ژن‌های سرکوب‌گر تومور از نظر تعریفی، یکی از مشخصات بافت‌های "تومورژنیک" محسوب می‌گردد، این مسئله خود به نوعی می‌تواند ماهیت نئوپلاستیک کراتوسیست را تأیید نماید. (۳-۴)

OKC با رفتار بالینی مهاجم و الگوی رشدی متفاوت و میزان بالای عود، با بیشتر سیست‌های شایع از قبیل سیست

Downloaded from jida.ir at 23:45 +0430 on Monday May 7th 2018

دنتی‌ژروس و سیست رادیکولار تفاوت دارد. (۵)، در سیست دنتی‌ژروس و رادیکولر، تفلس سلول‌های اپی‌تلیال به داخل لومن سبب افزایش فشار اسموتیک داخل لومن شده که نهایتاً منجر به رشد بیشتر می‌گردد. در حالی که به نظر نمی‌رسد این مکانیسم در مورد رشد KCOT صدق کند. احتمال دارد رشد کراتوسیست به عوامل ناشناخته در اپی-تلیوم یا دیواره فیبروزه آن مربوط باشد. (۲)، ماهیت و خصوصیات بالینی متفاوت KCOT زمینه‌ساز مطالعات مختلف سلولی-مولکولی و مقایسه آن با دیگر سیست‌های ادنتوژنیک بوده است.

اتصالات فیلامان‌های آکتین در ساختار بسیاری از سلول‌ها دیده می‌شوند. ساختمانهایی که حاوی اتصالات آکتینی هستند شامل: فیبرهای Stress و Contractile rings، میکروویلی و Microspikes در لبه هدایت‌گر سلول‌های متحرک می‌باشند که به واسطه فعالیت پروتئین‌های مذکور عمل می‌کنند. (۶)، Fascin یک پروتئین ۵۵ کیلو دالتونی از خانواده اتصال دهنده‌های آکتین است که نقش مهمی در خصوصیات اتصالات بین سلولی و افزایش حرکت و جنبش آن ایفا می‌نماید. در طی سالهای اخیر مطالعات مختلفی بر روی این نشان‌گر در بافتهای نرمال و پاتولوژیک صورت گرفته و نقشهای متفاوتی در بیماریها از جمله نئوپلاسم‌ها برای آن عنوان شده است. (۷-۸)، Expression پروتئین Fascin در بافتهای انسانی همانند سلول‌های اندوتلیال عروقی، سلول‌های عصبی، فیبروبلاست‌ها، سلول‌های دندریتیک فولیکولار بافت لنفوییدی و اپی‌تلیال سنگ‌فرشی شاخی پوست و اپی‌تلیوم مری گزارش گردیده است، از طرفی در اپی‌تلیوم استوانه‌ای ساده مجرای صفراوی، پستان، روده، تخمدان، کبد و معده Expression این پروتئین منفی بود. (۹)، تحقیقهای محدودی نیز بر روی جوانه دندانی موش در حال تکامل صورت پذیرفته و Expression این نشان‌گر و ژن آن در جوانه دندانی نیز مطرح شده است. (۱۰)

بنا بر بررسیهای موجود بر روی منابع در دسترس خارجی و داخلی تا کنون مطالعه‌ای بر روی Expression پروتئین Fascin در ضایعات ادنتوژنیک همچون KCOT انجام نگرفته است، هدف از طراحی مطالعه حاضر، بررسی Expression نشان‌گر Fascin در کراتوسیستیک ادنتوژنیک تومور و سیست دانتی‌ژروس می‌باشد.

## روش بررسی

نوع مطالعه حاضر گذشته‌نگر و توصیفی - تحلیلی است. پرونده‌های بیماران مراجعه کننده به آرشیو بخش آسیب شناسی فک و دهان دانشکده دندان‌پزشکی قزوین بین سالهای ۷۱ -۸۶ مورد بررسی قرار گرفت و بر روی نمونه‌های کراتوسیستیک ادنتوژنیک تومور و سیست دانتی-ژروس بر اساس معیارهای ورود و خروج از مطالعه، بازبینی مجدد صورت پذیرفت. بدین ترتیب که تمامی اسلایدهای رنگ‌آمیزی هماتوکسیلن و ائوزین و بلوک‌های مربوط به این ضایعات، از آرشیو بخش مذکور جدا و تشخیص توسط دو نفر آسیب شناس دهان و فک و صورت مجدداً مورد تائید قرار گرفت. همچنین ضایعاتی که جراحی آنها به صورت کامل (Excisional) صورت گرفته بود همراه با تشخیص قطعی، وارد مطالعه شدند. از طرف دیگر نمونه‌های بافتی با فیکساسیون نامناسب، مناطق وسیع خونریزی، کراتوسیست‌هایی دارای عود یا همراه با سندرم گورلین و همچنین نمونه‌های سیست دانتی‌ژروس و کراتوسیست دارای التهاب از مطالعه خارج شدند.

در نهایت ۲۷ نمونه وارد مطالعه شد و از بلوک‌های منتخب برشهای سه میکرونی تهیه و با استفاده از نشان‌گر Fascin رنگ‌آمیزی ایمونوهیستوشیمی صورت گرفت.

ایمونوهیستوشیمی با روش LSAB انجام گرفت، به این ترتیب که تمام برشها در ابتدا با xylene پارافین زدایی و با درجات مختلف الکل رطوبت‌گیری شدند. سپس از پراکسیداز اندوژن برای Block کردن نمونه‌ها استفاده شد که در ۱/۵٪ هیدروژن‌پراکسید در اتانول انکوبه گشتند. Antigen retrieval، بنا به توصیه کارخانه سازنده (DAKO) صورت پذیرفت.

پس از آن کلیه مقاطع در آنتی‌بادی مونوکلونال موش بر ضد Fascin انسانی(Dako A/S, Denmark, clone 55K-2)

Downloaded from jida.ir at 23:45 +0430 on Monday May 7th 2018

در رقت ۱/۵۰ و دمای چهار درجه سانتی‌گراد یک شبانه روز انکوبه گشتند. بعد از آن برشها هر کدام به مدت ۱۵ دقیقه به ترتیب با آنتی‌بادی ثانویه بیوتینه و Streptavidin مجاور شدند. سرانجام‌نمونه‌ها در ماده رنگ‌زای Diamino benzidine قرار گرفته که این کار منجر به بروز یک ماده قهوه‌ای رنگ گشت.

همچنین از هماتوکسیلین Mayer به عنوان Counterstain استفاده گردید. رنگ‌آمیزی فاقد آنتی‌بادی اولیه و مجاورسازی با Non-immune mouse serum به عنوان کنترل منفی و یک نمونه شناخته شده لنفوم هوچکین به عنوان کنترل مثبت به کار رفت.

شمارش سلول‌های رنگ پذیرفته در اپی‌تلیوم ضایعات مورد نظر در پنج میدان بزرگ میکروسکوپی (HPF) مستقل (فاقد همپوشانی) به وسیلهٔ دو نفر آسیب شناس دهان و فک و صورت توسط میکروسکوپ چند چشمی صورت گرفت. گروه‌بندی آن بدین ترتیب بود:

رنگ‌پذیری کمتر از ۲۵٪ سلول‌ها ۱+ ،

رنگ‌پذیری ۲۵-۵۰٪ سلول‌ها ۲+ ،

رنگ‌پذیری ۵۰-۷۵٪ سلول‌ها ۳+،

رنگ‌پذیری بیشتر از ۷۵٪ سلول‌ها ۴+.

جهت آنالیز نتایج به دست آمده، از روش آماری Mann-Whitney-U استفاده گردید و P<۰/۰۵ معنادار در نظر گرفته شد.

## یافته‌ها

در مطالعه حاضر ۲۷ بلوک ضایعه ادنتوژنیک شامل ۱۸ مورد کراتوسیستیک ادنتوژنیک تومور و نُه نمونه سیست دانتی‌ژروس مورد ارزیابی رنگ‌آمیزی ایمونوهیستوشیمی قرار گرفت. تمامی نمونه‌ها بر اساس شمارش سلول‌های رنگ پذیرفته اپی‌تلیومی در گروه ۳ + و یا ۴ + قرار گرفتند. بدین ترتیب بیش از ۵۰٪ سیتوپلاسم سلول‌های اپی‌تلیوم شمارش شده با شدتهای مختلف رنگ پذیرفته بودند.

تمام لایه‌های اپی‌تلیوم سیست دانتی‌ژروس رنگ‌پذیری Fascin را نشان دادند (شکل ۱) در حالی که در ۵۰٪ نمونه‌های کراتوسیستیک ادنتوژنیک تومور Expression نشان‌گر Fascin در لایه سلول‌های بازال و سلول‌های پاراکراتینیزه مجاور لومن سیست مشاهده نشد (شکل ۲) و در باقی نمونه‌ها تمام لایه‌های اپی‌تلیوم همانند دانتی‌ژروس رنگ پذیرفته بودند.

**شکل ۱: سیست دانتی‌ژروس، رنگ‌آمیزی ایمونوهیستوشیمی با نشان‌گر Fascin ، بزرگنمایی ۲۰۰×**

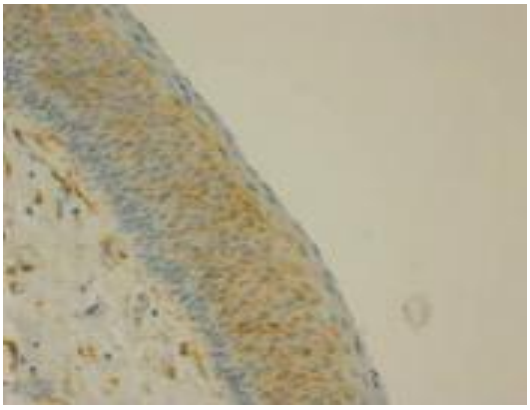

**شکل ۲: کراتوسیستیک ادنتوژنیک تومور ، رنگ‌آمیزی ایمونوهیستوشیمی با نشان‌گر Fascin ، بزرگنمایی ۴۰۰×**

بر اساس طرح رنگ‌پذیری فوق بررسی آماری صورت پذیرفت. اختلاف آماری معنی‌داری در طرح Expression پروتئین Fascin در کراتوسیستیک ادنتوژنیک تومور و سیست دانتی‌ژروس توسط تست آماری Mann-Whitney-U به دست آمد. (P=۰/۰۱)

این نکته حائز اهمیت است که سلول‌های بافت همبند همچون

Downloaded from jida.ir at 23:45 +0430 on Monday May 7th 2018

فیبروبلاست‌ها و سلول‌های اندوتلیال ... نیز Expression نشانگر مذکور را نشان دادند.

## بحث

کراتوسیست ضایعه ادنتوژنیکی است که بر سر ماهیّت آن اختلاف نظر وجود دارد، به این مفهوم که در برخی منابع جزء سیست‌های ادنتوژنیک طبقه‌بندی می‌شود (۲و ۵)، در حالی‌که مقالات دیگر به دلیل طبیعت مهاجم، رشد سریع و عودهای مکرر (۴) آن‌را در در ردهٔ تومورهای خوش‌خیم قرار می‌دهند (۴، ۱۱-۱۲) به دلیل خصوصیات ویژهٔ این سیست، تاکنون مطالعات متعددی برای تعیین علت رفتار متفاوت آن، طراحی شده است. (۱۳- ۱۸)

دانتی‌ژروس جزء سیست‌های ادنتوژنیک رشدی-تکاملی طبقه‌بندی می‌شود. این نکته حائز اهمیت است که منشا KCOT و دانتی‌ژروس سیست هر دو از بافتهایی است که در شرایط فیزیولوژیک قادر به تولید دندان می‌باشند. (۲، ۵) بر اساس وجود اختلافهای هیستوپاتولوژیک در اپی‌تلیوم کراتوسیست و دانتی‌ژروس پیشنهاد شد که عوامل مختلفی در ایجاد رفتار بالینی این دو سیست نقش دارند (۱۹) بدین خاطر مطالعات مختلف در رابطه با Expression نشانگرهای متنوع در این دو ضایعه صورت گرفته است.

نتایج مطالعه حاضر نشان داد که Expression پروتئین Fascin در سر تا سر لایه اپی‌تلیوم سیست دانتی‌ژروس مشهود است در حالی که در ۵۰٪ از KCOTهای مورد بررسی در لایه سلول‌های بازال و سلول‌های پاراکراتینیزه مجاور لومن سیست حضور این نشانگر منفی بود. از نظر آماری، اختلاف معنی‌داری در این طرح Expression بین دو ضایعه مورد بررسی مشاهده شد. با بررسیهای صورت گرفته بر روی منابع موجود، تا کنون، مطالعه‌ای یافت نشد که Expression این پروتئین را در ضایعات فوق ارزیابی کرده باشد، بنا بر این مقایسه با نتایج تحقیقهای دیگر در این زمینه امکان‌پذیر نیست. اما Fascin نیز مانند سایر عوامل سلولی- مولکولی ارتباط تنگاتنگی با پروتئین‌ها و نشانگرهای دیگر در اجزای سلولی دارد، β-catenin یکی از این پروتئین‌هاست. β-catenin اعمال چندگانه‌ای را در سطح غشای سلولی، سیتوپلاسم و هسته در هموستاز بافتی و تکامل ایفا می‌کند، (۲۰) این نقشها را از طریق سیگنال‌ها و اتصالات به عوامل مختلف سلولی همچون Cadherin و Wnt ... انجام می‌دهد و نقش مهمی در اتصال سلول به سلول نشان می‌دهد. (۲۰)

در یک مطالعه آزمایشگاهی محل باند مشابه‌ای در β-catenin برای Fascin و E-cadherin مشخص شد و با میکروسکوپ ایمونوفلورسنت همراهی و تمرکز β-catenin و Fascin در حاشیه‌ها و لبه‌های سلول – سلول مشاهده گردید. (۲۱)، نکته جالب توجه اینجاست که در سال ۲۰۱۱ تحقیقی بر روی مولکول‌های دخیل در اتصال سلول به سلول مانند β-Catenin در سیست دانتی‌ژروس و KCOT صورت گرفت. بر اساس نتایج این مطالعه Expression پروتئین مذکور درتمام لایه‌های سلولی اپی‌تلیوم سیست دانتی‌ژروس مشاهده شد (۲۲) مشابه آنچه که در مطالعه حاضر Expression نشانگر Fascin نشان داد. همچنین در رابطه با KCOT نیز سلول‌های لایه بازال و لایه فوقانی پاراکراتینیزه از نظر Expression پروتئین β-catenin منفی بودند (۲۲) که در ۵۰٪از نمونه‌های مطالعه پیش رو نیز Expression نشانگر Fascin طرحی شبیه به آن داشت.

نتایج این مطالعه تفاوت معنی‌داری از نظر طرح Expression نشانگر مورد مطالعه در دو ضایعه نشان داد و بر خلاف دانتی‌ژروس عدم حضور آن در لایه‌هایی از اپی تلیوم KCOT مشاهده شد. با توجه به اینکه اکثر مطالعات در رابطه با Expression پروتئین Fascin بر روی ضایعات پیش بدخیم و بدخیم بوده است بیشتر این تحقیقها از دیدگاه فنوتیپ تهاجمی و متاستاز در بدخیمیها آن را بررسی کردند و نقش Fascin را در این زمینه مؤثر دانستند و در واقع Overexpression آن را با تهاجم بیشتر و متاستاز همراه دیدند. (۷ و ۹) در حالی که KCOT و سیست دانتی‌ژروس ضایعاتی از این دست نبودند و قابل مقایسه با ضایعات بدخیم از این نظر نیستند، گرچه میزان عود KCOT را نسبتاً بالا گزارش کرده‌اند اما بهرحال ماهیت آن، یک تومور

Downloaded from jida.ir at 23:45 +0430 on Monday May 7th 2018

خوش‌خیم است. (۲)، در واقع طرح Expression نشان‌گر Fascin در ضایعات خوش خیم شاید متفاوت از ضایعات بدخیم بوده و دلایل بروز آن مکانیسم‌های دیگری در سطح سلولی باشد.

از آن جایی که دو ضایعه مورد مطالعه از نظر بالینی و مشی، تفاوتهای قابل توجه‌ای را دارا می‌باشند شاید Fascin در این مسئله نقش داشته باشد، که برای اثبات آن نیاز به تحقیقهای جامعتری است. حضور Fascin در بافتهای مختلف طبیعی متفاوت بوده است و در یک سری از سلول‌ها Expression آن منفی گزارش شده است (۹) در حالی که در سلول‌های دیگر مثبت بوده، یکی از آنها، سلول‌های ستیغ عصبی می‌باشد که منشا اولیه در شکل‌گیری جوانه دندانی است. (۹)، همچنین این نکته حائز اهمیت است که در جوانه دندانی در حال تکامل نیز Expression آن گزارش شده است.(۱۰)، بنا بر این شاید Fascin در ادونتوژنزیس و در نهایت ضایعات منشا گرفته از جوانه دندانی نقش داشته باشد.

در مطالعه حاضر Expression نشان‌گر Fascin در KCOT دو طرح متفاوت را نشان داد از آن‌جایی که اطلاعات بالینی همچون پیگیری بیماران از نظر عود امکان پذیر نبود، اگر نمونه‌ها از این نقطه نظر بررسی می‌شدند این احتمال وجود داشت که تفاوت در طرح Expression با میزان عود ضایعه، ارتباطی نشان می‌داد. توجه به این نکته حائز اهمیت است که مطالعه حاضر یک پژوهش پایه‌ای بوده و اطلاع از طریقه Expression پروتئین Fascin در ضایعات بررسی شده می‌تواند مبنای ارزشمندی برای طراحی مطالعات وسیعتر با اهداف کاربردی مثل تعیین پروگنوز و ... باشد.

## نتیجه‌گیری

در مطالعه حاضر طرح Expression نشان‌گر Fascin در نیمی از نمونه‌های مربوط به کراتوسیستیک ادنتوژنیک تومور مشابه سیست دانتی‌ژروس بوده و در نیم دیگر با آن تفاوت نشان داد. با توجه به این مطلب که رفتار کراتوسیستیک ادنتوژنیک تومور در برخی بیماران مثل تعدادی از تومورها مهاجم با عودهای مکرر بوده ولی در افراد دیگر مشابه بعضی سیست‌ها بطئی و بدون عود است، شاید بتوان این فرضیه را مطرح کرد که پروتئین Fascin ممکن است مسئول اختلاف در برخی جنبه‌های این دو ضایعه باشد. البته این یک فرضیه است که نیاز به تأیید یا تکذیب در مطالعات آتی دارد.

## REFERENCES


1. Oda D, Rivera V, Ghanee N, Kenny EA, Dawson KH. Odontogenic keratocyst: The northwestern USA experience. J Contemp Dent Pract. 2000 Feb 15;1(2):60-74.
2. Neville BW, Damm DD, Allen CM, Bouquot JE. Oral & maxillofacial pathology. 3rd ed. Philadelphia: Saunders; 2009. Chapter: 15.
3. Reichart PA, Philipsen HP, Sciubba JJ. The new classification of head and neck tumours (WHO) any changes? Oral Oncol. 2006 Sep;42(8):757-8.
4. Shear M. The aggressive nature of the odontogenic keratocyst: Is it a benign cystic neoplasm? Part 2. Proliferation and genetic studies. Oral Oncol. 2002 Jun;38(4):323-31.
5. Regezi JA, Sciubba JJ, Jordan RCK. Oral pathology clinical pathologic correlations, 5th ed. Missouri: Saunders; 2008.
6. Adams JC. Roles of fascin in cell adhesion and motility. Curr Opin Cell Biol. 2004 Oct; 16 (5): 590-6.
7. Tong GX, Yee H, Chiriboga L, Hernandez O, Waisman J. Fascin-1 expression in papillary and invasive urothelial carcinomas of the urinary bladder. Hum Pathol. 2005 Jul;36(7):741-6.
8. Alaeddini M, Fouladdel S, Etemad-Moghadam S, Azizi E. Expression of fascin protein and

Downloaded from jida.ir at 23:45 +0430 on Monday May 7th 2018

mRNA in the KB carcinoma cell line following treatment with doxorubicin. J Cancer Res Ther. 2011 Oct-Dec;7(4):427-32.

9. Hashimoto Y, Skacel M, Adams JC. Roles of fascin in human carcinoma motility and signaling: prospects for a novel biomarker? Int J Biochem Cell Biol. 2005 Sep;37(9):1787-804.
10. De Arcangelis A, Georges-Labouesse E, Adams JC. Expression of fascin-1, the gene encoding the actin-bundling protein fascin-1, during mouse embryogenesis. Gene Expr Patterns. 2004 Oct; 4 (6):637-43.
11. Shear M, The aggressive nature of the odontogenic keratocyst: Is it a benign cystic neoplasm? Part 1. Clinical and early experimental evidence of aggressive behaviour. Oral Oncol. 2002 Apr; 38 (3):219-26.
12. Shear M. The aggressive nature of the odontogenic keratocyst: Is it a benign cystic neoplasm? Part 3. Immunocytochemistry of cytokeratin and other epithelial cell markers. Oral Oncol. 2002 Jul; 38 (5):407-15.
13. Li TJ, Browne RM, Matthews JB. Epithelial cell proliferation in odontogenic keratocysts. A comparative immunocytochemical study of Ki-67 in simple, recurrent and basal cell naevus syndrome (BCNS) associated lesions. J Oral Pathol Med. 1995 May;24(5):221-6.
14. Kimi K, Kumamoto H, Ooya K, Motegi K. Immunohistochemical analysis of cell-cycle and apoptosis-related factors in lining epithelium of odontogenic keratocysts. J Oral Pathol Med. 2001 Aug;30(7):434-42.
15. Kolár Z, Geierová M, Bouchal J, Pazdera J, Zboril V, Tvrdý P. Immunohistochemical analysis of the biological potential of odontogenic keratocysts. J Oral Pathol Med. 2006 Feb;35(2):75-80.
16. Kaplan I, Hirshberg A. The correlation between epithelial cell proliferation and inflammation in odontogenic keratocyst. Oral Oncol. 2004 Nov; 40(10):985-91.
17. Hirshberg A, Lib M, Kozlovsky A, Kaplan I Ticles. The influence of inflammation on the polarization colors of collagen fibers in the wall of odontogenic keratocyst. Oral Oncol. 2007 Mar; 43(3):278-82.
18. de Oliveira MD, de Miranda JL, de Amorim RF, de souza LB, de Almeida. Freitas R. Tenascin and fibroncetin expression in odontogenic cyst. J Oral Pathol Med. 2004 Jul; 33(6):354-9.
19. Kim SG, Yang BE, Oh sH, Min SK, Hong SP, choi JY. The differential expression pattern of BMP-4 between the DC and OKC. Oral Pathol Med. 2005 Mar; 34(3):178-83.
20. Clevers H. Wnt/beta-catenin signaling in development and disease. Cell. 2006 Nov 3; 127 (3):469-80.
21. Tao YS, Edwards RA, Tubb B, Wang S, Bryan J, McCrea PD. Beta-catenin associates with the actin-bundling protein fascin in a noncadherin complex. J Cell Biol. 1996 Sep;134(5):1271-81.
22. Hakim SG, Kosmehl H, Sieg P, Trenkle T, Jacobsen HC, Attila Benedek G, Ribbat J, Driemel O. Altered expression of cell-cell adhesion molecules β-catenin/E-cadherin and related Wnt-signaling pathway in sporadic and syndromal keratocystic odontogenic tumors. Clin Oral Investig. 2011 Jun;15(3):321-8.