مجله دندانپزشکی
دوره ۱۵
شماره ۲
تابستان ۱۳۸۲

مقاله علمی (تحقیقی)

مقایسه واکنش استخوانی به Mineral Trioxide Aggregate (MTA) خارجی (Proroot) و داخلی (Root) بر روی استخوان پَرِیتال در موش صحرایی

دکتر معصومه صدر لاهیجانی *
مهدی شریعتی **
دکتر مهدی پویا ***
دکتر رضا عابدینی ****

چکیده

Mineral Trioxide Aggregate (MTA) جزء مواد تأیید شده‌ای است که امروزه استفاده‌های متعددی در رشته درمان ریشه دارد. به دلیل اهمیت مقوله خودکفائی اقتصادی در زمینه مواد دندانپزشکی و پایین آوردن هزینه درمان و بهره گیری از دستاوردهای جدید علمی این مطالعه انجام شد. هدف از این مطالعه مقایسه واکنش استخوانی به MTA داخلی (Root) با خارجی (Proroot) بر روی استخوان پریتال موش صحرایی می‌باشد.

بیست سر موش صحرایی مادهٔ بالغ انتخاب و به طور تصادفی به دو گروه تقسیم شدند. پس از بیهوشی در محاذات گوش حیوان انسیژن عمودی زده و در دو طرف استخوان پریتال حفرهٔ ایجاد و

* - استادیار گروه آموزشی اندودنتیکس دانشکده دندانپزشکی دانشگاه علوم پزشکی رفسنجان.
** - عضو هیأت علمی گروه تشریح دانشکده پزشکی دانشگاه علوم پزشکی رفسنجان.
*** - دندانپزشک.
**** - متخصص پاتولوژی.

MTA داخلی و خارجی در آنها قرار داده شد. حیوانات بعد از دو دورهٔ زمانی سی و شصت روز کشته شدند. پس از طی مراحل آماده‌سازی هیستوپاتولوژیک و رنگ‌آمیزی با H & E و Von Kossa نمونه‌ها در ارتباط با دو متغیر التهاب و استخوان‌سازی مورد بررسی قرار گرفتند.

نتایج نشان داد که میزان آماس در دورهٔ سی روزه بیشتر از شصت روزه بود ولی مقدار استخوان‌سازی تقریباً برابر بود. به طور کلی از نظر متغیرها اختلاف آماری معنی‌داری بین دو نمونه وجود نداشت.

نتایج این مطالعه نشان داد که MTA نوع داخلی از نظر واکنش استخوانی با نوع خارجی برابری می‌کند.

کلید واژه‌ها: واکنش استخوانی ـ استخوان پریتال ـ MTA - Proroot - Root

مقدمه

پیشرفت فناوری و علم مواد دندانی در جهت بهبود نقایص موجود و افزودن بر مزایای مواد، ابزار و روشهای مورد استفاده در علم پزشکی و در نتیجه بهبود متعاقب درمان و جلوگیری از شکستهای درمان پیش می‌رود. یکی از طرح درمانهای پرکاربرد در دندانپزشکی، معالجه ریشه می‌باشد که به منظور از بین بردن التهاب و یا عفونت جهت حفظ دندان و بافتهای نگهدارنده آن کاربرد دارد. به کارگیری ابزار و مواد جدید منوط به تأیید مزایا و مشخص شدن مشکلات و عوارض آنها از طریق مطالعات تجربی و اثبات سودبخشی آنها می‌باشد. این مطالعات شامل بررسی اثرات ضد میکروبی مواد، سازش نسجی در حیوانات و سپس انسان، و سمیّت سلولی می‌باشد.

MTA ماده جدیدی است که به صورت پودر می‌باشد و شامل ترکیب اکسیدهای سه‌تایی با ذرات آبدوست معدنی است که در حضور رطوبت ساختمان بلورین پیدا می‌کند(۱). این ماده به عنوان یک ماده پرکنندهٔ انتهای ریشه معرفی شد اما امروزه استفاده‌های متعددی از جمله pulp cap، Apexification، پر کردن داخل کانال و درمان فورکیشن، Dens invagination و حتی درمانهای مشترک پریو دارد(۲، ۳، ۴، ۵، ۶، ۷ و ۸). طبق مطالعاتی که ترابی‌نژاد(۹ و ۱۰) و Holland(۱۱) و Keiser(۱۲) از نظر سمیّت سلولی، تأثیرات ضد باکتریایی، ترمیم پرفوریشن، سازگاری نسجی بر روی خوکچهٔ هندی، سگ و موش انجام دادند، این ماده نتایج مطلوبی داشته و مورد تأیید قرار گرفته است. با نگرشی به برنامه‌های توسعهٔ اقتصادی دولت جمهوری اسلامی ایران و اهمیت مقولهٔ خودکفایی در زمینهٔ مواد و ابزار پزشکی و بهره‌گیری از دستاوردهای جدید

علمی جهت بهبود درمان قرار شد که MTA ساخت داخل را که طبق نظر سازندهٔ آن مطابقت کامل با نمونهٔ خارجی داشته و از نظر اقتصادی مقرون به صرفه می‌باشد، مورد بررسی قرار گیرد. بدین منظور پس از بررسی زیر پوست موش، در این مطالعه مقایسه واکنش استخوانی MTA نوع داخلی با نوع خارجی بر روی استخوان پریتال موش صحرایی مورد آزمون قرار گرفت.

روش بررسی

در این مطالعهٔ مداخله‌ای ـ تجربی (Experimental) از بیست سر موش صحرائی ماده بالغ نژاد Albino - N - Mary با میانگین وزنی ۲۵ ± ۲۰۰ گرم استفاده گردید. ابتدا موشها به طور تصادفی به دو گروه آزمایش (در هر گروه ده موش) تقسیم شده و با استفاده از تزریق داخل صفاقی کتامین هیدروکلراید (Tritau ـ آلمان) به میزان نود میلی‌گرم بر کیلوگرم بیهوش گردیدند. سپس موی ناحیه سر در محاذات گوش تراشیده و توسط محلول بتادین ۱۰٪ (داروپخش ایران) ضد عفونی گردیدند. یک برش عمودی به طول شش میلی‌متر در محاذات گوش که در محل استخوان پریتال بود توسط تیغ بیستوری شمارهٔ ۱۵ (Martin ـ آلمان) در شرایط استریل ایجاد شد. سپس انساج زیرپوست در ناحیهٔ راست و چپ آزاد گردید و دو حفره در دو طرف خط وسط استخوان پریتال توسط هندپیس با دور تند با فرز روند شماره شش (Brassler USA.Inc.Sarannah) تهیه گردید به طوری که قطر هر حفره تقریباً مساوی قطر فرز ۱/۵ میلی‌متر و عمق آن ۰/۵ میلی‌متر [ضخامت استخوان پریتال] بود.(شکل ۱)

شکل ۱. نمای محل برش در محاذات گوش و تهیه حفره روی استخوان پریتالی

در هنگام تهیهٔ حفره دقت کامل از جهت عدم پرفوراسیون Dura matter گردید. در تمام مدت تهیهٔ حفره جهت خنک کردن محل از نظر عدم آسیب به مغز یا درد ناحیه، شستشو با نرمال سالین انجام شد. MTA داخلی (Root ـ ساخت دکتر لطفی، تبریز) و MTA خارجی (Paris, France, Dentsply, Proroot) با نرمال سالین مخلوط و در داخل حفرات گذاشته شد (یک سمت نوع خارجی و سمت دیگر نوع داخلی) اضافات مواد کاملاً از روی حفره پاک شد. سپس لبه‌های فلپ با استفاده از نخ نایلون صفر ـ دو (Switzerland - Assut) بخیه و محل با بتادین ضدعفونی گردید. یک گروه آزمایشی پس از سی روز و گروه دیگر پس از شصت روز با استفاده از تزریق داخلی قلبی کتامین هیدروکلراید (Tritau ـ آلمان) کشته و استخوان پریتال در دو طرف در محل گذاشتن ماده به وسعت ۳×۳ میلی‌متر برداشته شد. قطعات استخوانی در داخل فرمالین ۱۰٪ (Merk ـ آلمان، PH= ۷) قرار داده شدند. این برشها پس از دمینرالیزاسیون توسط EDTA (Merk ـ آلمان) (که دقیقتر بوده و زمان طولانیتری هم نیاز دارد) و مراحل بعدی لابراتواری، سریال Section به قطر شش میکرون زده و برشها یک در میان توسط هماتوکسیلین، ائوزین یا Von Kossa رنگ شدند. لام‌های تهیه شده در زیر میکروسکوپ نوری (Zice ـ آلمان) توسط متخصص آسیب‌شناسی از نظر دو متغیر وابسته زیر و با استفاده از مقیاس کمی مورد سنجش قرار گرفتند.

۱ ـ شدت التهاب: بر اساس تراکم سلول‌های آماسی و وجود فضای خالی بدین صورت طبقه‌بندی شد که در صورت عدم وجود سلول آماسی (۰)، فضاهای خالی زیاد ۱+ (خفیف)، وجود فضاهای خالی کم ۲+ (متوسط) و عدم وجود فضای خالی بین سلول‌های آماسی ۳+ (شدید) فرض گردید.

۲ ـ استئوژنز در ناحیهٔ کاشت ماده در استخوان پریتال بدین صورت طبقه‌بندی شد که: عدم وجود استئوژنز (۰)، نواحی پراکنده استئوژنز در روی سطح ماده کاشته شده یا در داخل ماده ۱+ (خفیف)، حداقل نیمی از مادهٔ کاشته شده با استخوان پوشیده شده یا نیمی از حفره از استخوان پر شده باشد: ۲+ (متوسط) پوشش کامل یا پل بر روی سطح مادهٔ کاشته شده یا پر شدن کامل حفره با استخوان ۳+ (شدید).

روش آماری: در این مطالعه به دلیل اینکه میانگین متغیرهای ذکر شده در نمونه با هم مقایسه شد از آزمون آماری t استفاده شد. داده‌ها با $P < ۰/۰۵$ معنی‌دار فرض شدند.

یافته‌ها

دورهٔ سی روزه: در دو نمونهٔ استخوانی در مراحل تهیه برش میکروسکوپی به دلائل فنی

محل گذاشتن ماده پیدا نشد و از گروه خارج شد. از نظر آماس در این دوره MTA داخلی و خارجی نتایج مشابه داشتند(جدول ۱) در تعداد نسبتاً زیادی آماس از نوع متوسط یا شدید وجود داشت. Giant cell چند هسته‌ای به طور پراکنده دیده شد.(شکل ۲) واکنش متوسط با حضور لایه‌ای ضخیم از بافت همبند فیبروزه با تعداد زیاد سمنتوسیت و پلاسماسل بدون تحلیل استخوان نمایان بود(شکل ۳).

شکل ۲. نمای میکروسکوپی MTA داخلی به همراه سلول ژانت چند هسته‌ای در کنار مغز استخوان با مقدار آماس ۲+ در دوره سی روزه با رنگ‌آمیزی H & E

شکل ۳. نمای میکروسکوپی MTA خارجی با مقدار آماس ۲+ به همراه بافت فیبروزه ۲+ همراه سنتوسیت در دوره سی روزه با رنگ‌آمیزی H & E

بررسی آماری تفاوت آماری معنی‌داری را بین MTA داخلی و خارجی از نظر آماس در این دوره نشان نداد(جدول ۱).

جدول ۱. فراوانی تعداد نمونه‌های MTA داخلی و خارجی از نظر شدت آماس در دو دورهٔ سی و شصت روزه

زمان روز / شدت پاسخ / نوع ماده	سی روزه				شصت روزه			
	عدم	خفیف	متوسط	شدید	عدم	خفیف	متوسط	شدید
خارجی MTA (proroot)	۲	۰	۵	۳	۴	۲	۳	۱
داخلی MTA (root)	۲	۱	۴	۳	۳	۱	۶	۰

از نظر Osteogenesis اکثر نمونه‌ها هیچ سازندگی استخوانی را نشان ندادند تعدادی از نمونه‌ها Oseogenesis متوسط را نشان دادند که این تعداد در MTA داخلی بیشتر بود.

در بعضی از نمونه‌های کاشته شده بافت همبند فیبروزه در قسمتهای کناری ماده بین استخوان و ماده دیده شد(شکل ۴) اختلاف آماری معنی‌داری بین دو ماده دیده نشد.(جدول ۲)

شکل ۴. نمای میکروسکوپی MTA داخلی با بافت همبند فیبروزه زیاد ۲+ (شروع استخوان‌سازی در دوره سی روزه با رنگ‌آمیزی H&E

جدول ۲. فراوانی تعداد نمونه‌های داخلی و خارجی بر حسب Osteogenesis در دوره سی و شصت روزه

زمان روز / شدت پاسخ / نوع ماده	سی روزه				شصت روزه			
	عدم	خفیف	متوسط	شدید	عدم	خفیف	متوسط	شدید
خارجی MTA (proroot)	۶	۱	۲	۱	۴	۴	۲	—
داخلی MTA (root)	۴	۲	۴	۰	۱	۲	۵	۲

دورهٔ شصت روزه: از نظر آماس در هر دو ماده داخلی و خارجی شدت آماس کاهش یافته بود، مقدار آماس شدید نسبت به دورهٔ سی روزه کاهش پیدا کرده و به تعداد آماس متوسط افزوده شد.(جدول ۱) واکنش جسم خارجی در دو نمونه دیده شد.(شکل ۵)

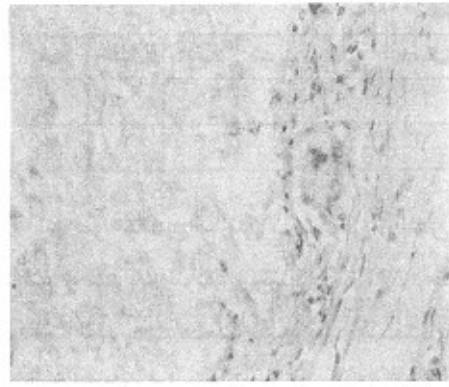

شکل ۵. نمای میکروسکوپی واکنش جسم خارجی در MTA خارجی

در دوره شصت روزه با رنگ آمیزی H&E

از نظر Osteogeonesis: مقدار سازندگی در نمونه‌های شصت روزه نسبت به سی روزه بیشتر شده و بیشتر خفیف و متوسط بود. Osteogenesis در MTA داخلی با شدت متوسط نسبت به MTA خارجی بیشتر بود، در دو نمونه از MTA داخلی نیز Osteogenesis شدید با سلول‌های Osteocyte نمایان بود.(جدول ۲) که به طور ماکروسکوپی نیز کاملاً حفره را پوشانده بود(شکل ۶).

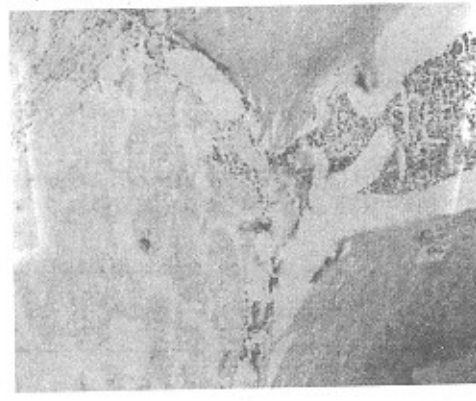

شکل ٦. نمای میکروسکوپی MTA داخلی با Osteogenesis ۲+ همراه با آماس ۱+ و فیروزه ۱+

در دوره شصت روزه با رنگ آمیزی H&E

بحث

در چند سال اخیر مادهٔ جدیدی تحت عنوان MTA به عنوان یک ترکیب با قابلیت انسداد مسیرهای ارتباطی بین سیستم کانال ریشه و سطح خارجی دندان معرفی شده است. اخیراً این ماده MTA، در داخل کشور ساخته شده است و از آنجایی که یکی از معیارهای تأیید این ماده سازگاری یا واکنش استخوانی آن می‌باشد، در مطالعهٔ حاضر واکنش استخوانی به MTA نوع داخلی با نوع خارجی مقایسه شد.

علی‌رغم جابه‌جایی گاه به گاه مادهٔ کاشته شده در زیر پوست، روش کاشتن ماده بر روی استخوان، روش مفیدی در مقایسه با روش کاشت زیرپوست می‌باشد، اگر چه این کار مشکلتر و نیازمند زمان طولانی‌تری است(۱۲). در این مطالعه از نظر دو متغیر آماس و سازندگی استخوان دو ماده اختلاف آماری معنی‌داری نداشتند. در دورهٔ سی روزه در دو نمونه استخوانی در مراحل تهیه و برش میکروسکوپی به دلایل فنی محل گذاشتن ماده پیدا نشد. مادهٔ کاشته شده می‌تواند در مراحل جراحی یا تهیه برش شسته شده باشد که شاید در صورت بزرگ بودن حفرهٔ تهیه شده، این مسئله بهبود می‌یافت. مقدار آماس در نمونه شصت روزه نسبت به سی روزه کاهش پیدا کرد. واکنش جسم خارجی همراه با Giant cell چند هسته‌ای در نمونه‌های هر دو دوره دیده شد که مطابق مطالعهٔ MTA در استخوان فک خوکچه هندی در سال ۱۹۹۵ توسط ترابی‌نژاد می‌باشد(۹). انفیلتراسیون بافت همبند فیبروزه در لابه‌لای سطح ترک خورده ماده در دورهٔ سی روزه دیده شد که به تدریج در بعضی نمونه‌ها با استخوان جایگزین شد به طوری که در بعضی نمونه‌های دورهٔ شصت روزه در سطح ماده با لایهٔ نازکی از استخوان پوشیده شده بود که مطابق مطالعهٔ Olsson می‌باشد(۱۳). آماس در دورهٔ سی روزه بیشتر از نوع متوسط و شدید بود که به تدریج در دورهٔ شصت روزه این مقدار کمتر و بیشتر از نوع متوسط بود که مطابق مطالعهٔ ترابی‌نژاد در ۱۹۹۵ بود(۳). مقدار Osteogenesis در کل در هر دو دوره بسیار کم بوده و بیشتر از نوع خفیف تا متوسط بود که البته این مقدار در MTA داخلی بیشتر از MTA خارجی بود که این نتیجه مطابق مطالعهٔ ترابی‌نژاد در مورد MTA خارجی بود(۹). با توجه به کوچک بودن حفرهٔ تهیه شده، مشاهدهٔ Osteogenesis با روش و دکلسیفیکاسیون با اسید نیتریک تقریبا غیر ممکن بود که جهت بهبود این امر برای دکلسیفیکاسیون از EDTA استفاده گردید (روند دکلسیفیکاسیون با این ماده بسیار آهسته‌تر و دقیقتر می‌باشد) سپس جهت رنگ‌آمیزی از H&E

و رنگ اختصاصی استخوان به نام Von Kossa به طور سریال استفاده شد تا در صورت عدم امکان دید استخوان‌سازی در H&E با Von Kossa ارزیابی شود. اگر چه دقت زیاد جهت کار جراحی صورت گرفت، ولی در تعدادی از نمونه‌ها پرفوراسیون میکروسکوپی استخوان پاریتال دیده شد که روند ترمیم آن جالب بود. در ابتدای سی روز یک بافت استئوئید در سطح اندوکرانیال استخوان حداقل در چند نمونه دیده شد. بقیه مواد یک سد از جنس بافت همبند بین مادهٔ کاشته شده و بافت مغز زیرین را نشان دادند. در دورهٔ شصت روزه مواردی از ترمیم پرفوراسیون با بافت همبند و یا استخوان دیده شد. این ترمیم ناحیه پرفوراسیون می‌تواند قابل تعمیم به ترمیم پرفوراسیون در رابطه با دندان باشد. اگر چه ترمیم در استخوان پریتال با آنچه در پریودنشیوم اتفاق می‌افتد به دلیل اختلافات منطقه‌ای و آناتومیکال قابل انطباق کامل نیست. مقدار Osteogenesis در نمونه MTA داخلی اختلاف آماری معنی‌داری نسبت به MTA خارجی نداشت.

در این مطالعه در تمام نمونه‌ها مشکلی از نظر حرکت دو نمونه وجود نداشت. همچنین در هیچ کدام از حیوانات عفونتی دیده نشد.

نتیجه‌گیری

در مجموع بررسی حاضر نشان داد که Root یا MTA داخلی سازش استخوانی خوبی داشته و مشابه MTA خارجی می‌باشد. البته قبل از استفاده از این ماده در انسان انجام کلیهٔ آزمایشهای سازگاری بیولوژیک جهت تأیید کامل این ماده لازم است. اگر نتایج این آزمایشها مثبت بود می‌توان MTA ساخت داخل را جایگزین MTA خارجی کرد و از این طریق ضمن صرفه‌جویی اقتصادی وابستگی به خارج را نیز کاهش داد.

***

REFERENCES

1. Silva Herzog, Flores D, Andrade VLM, Mendez GV, Medellin RFJ, Benavidez GMV, Gonzalez BV. physical-chemical analysis of mineral trioxide aggregate (MTA) by x-rays diffraction, calori metry and electronic microscopy. Rev ADM 2000; 57(4):125-131.
2. Aqrabawi J, Nicholson J. Sealing ability of amalgam super EB A cement and MTA when used as retrograde filling materials. Br Dent J 2000; 188(5):266-268.
3. White C Jr, Bryant N. Combined therapy of mineral trioxide aggregate and guided tissue regeneration in the treatment of external root resorption and an associated osseous defect. J Periodontal 2002; 73(12):1517-21.
4. Weldon JK Jr, Pashley DH, Loushine RJ, Weller RN, Kimbrough WF. Sealing ability of mineral trioxide aggregate and super-EBA when used as furcation repair materials: a longitudinal study. J Endod 2002; 28(6):467-70.
5. Witherspoon DE, Ham K. One-visit apexification: technique for inducing rootend barrier formation in apical closures. Pract Proced Aesthet Dent 2001. 13(6):455-60.
6. Schmitt D, J Lee, G. Bogen, Multifaceted use of proroot MTA root canal repair material. Pediatr Dent 2001;23(4):326-30.
7. Roda, RS. Root perforation repair: surgical and nonsurgical management. Pract Proced Aesthet Dent 2001;13(6):467-72.
8. Koh, ET. et al. Prophylactic treatment of dens evaginatus using mineral trioxide aggregate. J Endod 2001;27(8):540-2.
9. Torabinejad M, Mong CU Pitt Ford TR, Kariya Wasam SP. Tissue reaction to implanted super-EBA and mineral trioxide aggregate in the mandible of guinea pigs: a preliminary report. J Endod 1995;21(11):569-71.

10. Torabinejad M, Hong CU, Less SJ, Monsef M, pitt ford TR. Investigation of mineral trioxide aggregate for root end filling in dogs. J Endod 1995;21:603-8.

11. Holland R, De souza V, Nery M, Filho JO, Bernabe P, Dezan E. Reaction of rat connective tissue to implated dentin tubes filled with mineral trioxide aggregate or calcium hydroxide. J Endod 1999;25(3):161-6.

12. Keiser K, Johnson C, Tipton DA. Cytotoxicity of mineral trioxide aggregate using human periodontal ligament fibroblasts. J Endod 2000; 26:288-91.

13. Olsson B, Sliwkoski A, Langland K. Subcutaneous implantation for the biological evaluation of endodotic materials. J Endod 1981;7:355-367.

***