عوامل مستعدکننده درایجاد ضایعات فورکیشن

Furcation

ترجمه وتلخیص:
دکتر امیر رکن☆

مقاله علمی

آگاهی نسبت به آناتومی ناحیه فورکیشن‌در دندانهای چند ریشه‌ای این امکان را به دندانپزشک میدهد که بتواند علل ایجاد ضایعات این ناحیه را هرچه زودتر تشخیص داده و با درمان بموقع پیش‌آگهی بهتری را ایجاد نماید.

دراین مقاله سعی شده است که جهت آشنایی بیشتر با خصوصیات آناتومیکی ناحیه فورکیشن عوامل مستعد کننده‌شروع این خصوصیات ذکر گردد.

ضایعات و ناراحتی‌های فورکیشن همواره یکی از مسائلی است که پیش‌آگهی دندان مبتلا را مورد سوال‌قرار داده و طرح‌درمان احتمالی‌راتحت‌الشعاع خود قرار میدهد. دراین رابطه‌شناخت صحیح نسبت به عوامل ایجاد کننده و عوامل مستعد کننده این بیماری، دندانپزشک را قادر خواهد نمود تا با دیدی گسترده‌تر با این عارضه روبرو شده و مصمم‌تر و مطمئن‌تر عمل نماید.

همانند سایر بیماریهای پریودنتال عوامل ایجاد کننده این بیماری را میتوان به تجمع پلاک و عوامل محرکه موضعی دانست که سبب بروز واکنشهای آماسی و درنهایت عکس‌العملهای ایمونولوژیک شده و درنهایت سبب تخریب بافتهای پریودنتال از جمله استخوان آلوئل میشود.

دراین مقاله صرف‌نظر از عوامل ایجاد کننده بیشتر به عوامل مستعد کننده این ضایعه پرداخته شده است که ذیلاً بطور مختصر بشرح آن میپردازیم:

★ مربی دستیار بخش پریودنتولوژی دانشکده دندانپزشکی دانشگاه علوم پزشکی ایران

الف ـ اندازه تنه ریشه Root Trunk

یکی از مهمترین عوامل آناتومیکی که در رابطه با ابتلاء فورکیشن (F.I) (Furcation Involvement) مطرح میشود اندازه تنه ریشه در دندانهای چند ریشه‌ای است که دارای یک تنه مشترک میباشند.

منظور از اندازه تنه ریشه فاصله مابین (C.E.J) (Cemento Enamel Junction) تا محل انشعاب ریشه‌ها میباشد.

با تحقیقاتی که محققین بر روی ۳۰۵ مورد جمجمه انسان انجام داده‌اند به ۱۸۸ مورد (F.I) برخورد نمودند که در ۱۴۲ مورد آن ۷۵% محل فورکا Furca و (C.E.J) بسیار نزدیک‌هم قرارگرفته بودند بنابراین میتوان اینگونه نتیجه گرفت.

((هرچه فورکا به خط طوق نزدیکتر باشد، زودتر دچار ضایعه خواهد شد زیرا به لبه لثه ملتهب نزدیکتر است و واکنشهای آماسی زودتر به این ناحیه سرایت مینماید.))

ب ـ محل قرارگرفتن فورکا

یکی دیگر از ملاحظات آناتومیکی محل قرار گرفتن فورکای مزیال و دیستال (Mesial and Distal Furca) در مولرهای فک بالا میباشد. بطوریکه رابطه تماس اینترپروگزیمال (Inter proximal Contact) و موقعیت باکولینگوالی آنها میتواند در وقوع (F.I) نقش مهمی را ایفا نماید.

فورکای مزیال در مولرهای فک بالا تقریبا" در $\frac{2}{3}$ لینگوالی قرار گرفته و در زیر محدوده ناحیه تماس (Contact Area) قرار نمی‌گیرد ولی فورکای دیستال در قسمت میانی و در زیر محدوده ناحیه تماس می‌باشد.

این فاکتور از این جهت حائز اهمیت است که احتمال وقوع ضایعه فورکای دیستال بیشتراز فورکای مزیال می‌باشد. زیرا مستقیما" در زیر تماس کنتاکت اینتر پروگزیمال قرار می‌گیردوضایعات استخوانی بیشتر از این ناحیه شروع میشود (شکل ۱).

تحقیقات انجام شده نیز موید این نظر است، بطوریکه از میان ۳۴ مورد عمل قطع ریشه (Root Amputation) در روی مولرهای ماکزیلا که دچار (F.I) یک طرفه بوده‌اند، در ۳۰ دندان ریشه دیستوباکال قطع شده و در دو دندان ریشه مزیوباکال قطع گردیده و نیز ازاین ۳۴ دندان اولین مولرفک بالا بوده‌اند. در توجیه علت این تفاوت می‌توان به بهداشت بهتر در دیستال دندان مولر دوم ـ درصورت کشیده شدن دندان عقل ـ و احتمال بیشتر بهم چسبیده بودن ریشه‌های مولر دوم اشاره نمود.

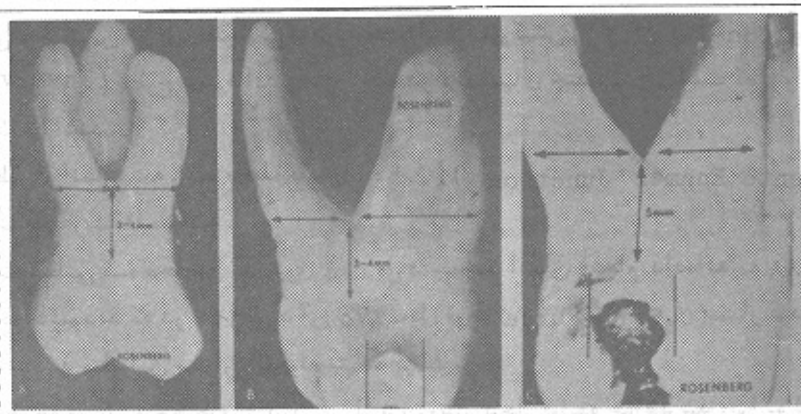

تصویر یک مولر ماکزیلا که در آن اندازه تنه ریشه و مرفولوژی ریشه و محل قرار گرفتن فورکا و وابستگی فورکا و محل ناحیه تماس نمایش داده شده است.

A) تصویر سطح باکال یک مولر اول فک بالا که تنه ریشه به اندازه ۴ ـ ۳ میلیمتر میباشد. و نیز بایفورکیشن (Bifurcation) آن از جهت‌مزیودیستالی در وسط قرار گرفته است.

B) تصویر یک مولر فک بالا از طرف مزیال، به اندازه تنه ریشه که حدود ۴ ـ ۳ میلیمترمیباشد توجه کنید و نیز به‌محل قرار گرفتن فورکای مزیال که تقریبا" در $\frac{2}{3}$ لینگوالی قرار گرفته است.

C) نمای دیستالی یک‌مولرفک بالا که نشاندهنده محل‌فورکا در ناحیه وسط‌میباشد و نیزناحیه تماس در امتداد فورکا قرار گرفته است.

ج ـ وجود برجستگیهای مینایی Enamel Projection

یکی دیگر از ملاحظات آناتومیکی که در شروع (F.I) شرکت می‌کند وجود برجستگیهای مینایی میباشد. طبق تقسیم بندی رایج وجود برجستگیهای مینایی را به سه دسته طبقه بندی نموده‌اند:

- گروه اول بیانگر برجستگی مشخص ولی کوتاه از محل (C.E.J) میباشد ،
- گروه دوم این برجستگی بلندتر و تا فضای فورکا ادامه می‌یابد ،
- گروه سوم در مسیر خود مستقیما" در داخل فورکا کشیده میشود (شکل ۲) .

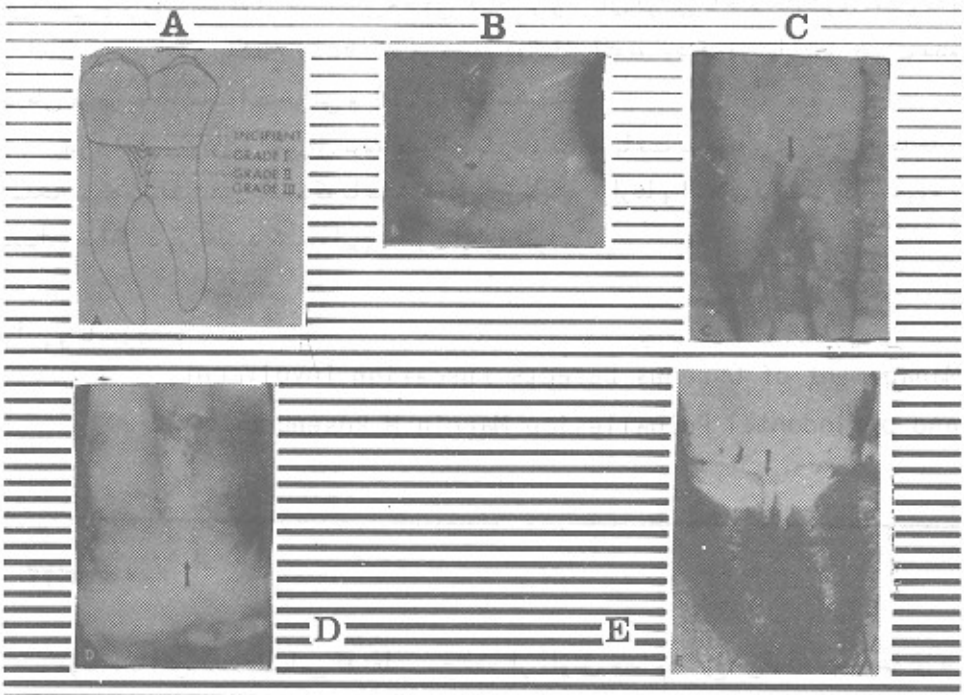

A) نمایش طبقه‌بندی برجستگیهای مینایی .

B و C) تصویر برجستگیهای مینایی در یک مولر ماندیبول از نوع گروه سوم که بداخل فورکا امتداد یافته است .

D) نوع گروه سوم که در مسیر داخل فورکای باکال در یک مولر ماکزیلا امتداد یافته است .

E) یک مولر ماندیبول که با کریستال ویوله رنگ‌آمیزی شده و در آن حد چسبندگی پریودنتال لیگامنت مشخص شده است .

وجود برجستگیهای مینایی (Enamel Projection) از این جهت در ایجاد ضایعات فورکیشن موثر می‌باشد که از چسبندگی حقیقی الیاف پریودنتال دراین ناحیه جلوگیری بعمل‌آمده و باعث بوجود آمدن پاکت (Pocket) و درنتیجه آماس لثه میشود که درنهایت درصورت عدم درمان منجر به ضایعات استخوانی و (F.I) خواهد شد.

در خاتمه میتوان به اکلوزال تروما همزمان با ژنژویت که باعث بوجود آمدن پاکت وضایعات استخوانی و مسواک زدن غلط که باعث تحلیل در ناحیه مولرها و ابتلای اولیه فورکا میشود، بعنوان عوامل دیگر مستعد کننده این بیماری اشاره نمود.

منابع و مآخذ:

Management of Osseous Defects Furcation Involvment,
and periodontal Pulpallesion Marrin M.Rosenberg

۲۲ ...

دوباره کاشتن دندانهایی که بعلت مختلف از آلوئل جدا و خارج می‌گردند پیوسته مورد توجه بوده و روشهای گوناگونی برحسب مورد و شرایط بیمار برای آن تجویز می‌گردد.

تجربه نشان می‌دهد که هرچه فاصله خروج دندان از آلوئل و برگرداندن آن در محل خود کمتر باشد، امکان اخذ نتیجه‌مطلوب بیشتر است. اخذ تصمیم درمورد چگونگی عمل روی پالپ دندان مورد نظر بستگی به‌شرایط عمل دارد و درکلیه موارد رعایت ایمنی بیمار را در مقابل عفونتها و تتانوز باید نموده‌از نظر درصد موفقیت برحسب آمار تهیه شده ۸۰٪ تا ۹۶٪ موارد تحلیل پیش رونده سبب از دست رفتن دندان می‌گردد.

معهذا نگهداری دندان بمدت کوتاه و یا متوسط‌باز هم ارزش دوباره کاشتن را دارد.

Oral and Maxillo Facial Surgery Volume Two
Daniel M.Laskin Leonard B.Shulman, D.M.D