تعیین سن اسکلتی
بوسیلهٔ رادیوگرافی مچ دست و دست

دکتر طاهره حسین‌زادهٔ نیک*

مقدمه

روشهای تشخیصی در ارتودنسی مدرن به میزان زیادی بر درک گسترده از رشدونمو سر و صورت پایه‌گذاری شده و ارزش درمانی این اطلاعات نیز روزبروز بیشتر میگردد. به نظر میرسد که روابط غیر متعادل در بین اعضاء صورت بیشتر از بقیه نقاط بدن دیده میشود و این به دلیل پیچیدگی و تنوع اعمال اختصاصی موجود در این قسمت است. بدلیل آنکه افراد مختلف الگوهای متفاوتی از نظر رشد و نمو دارند و تمام افرادی که یک سن دارند الزاماً در یک مرحلهٔ رشدی قرار ندارند لذا در مقولهٔ رشدونمو تقسیم بندی زیر مفید می‌باشد:

الف ـ سن زمانی یا chronologic که تنها به عدد سالهای عمر اطلاق می‌شود.[۹]

ب ـ سن فیزیولوژیک که سن تکاملی Developmetal نیز نامیده می‌شود.

مقایسه این دو، در واقع درجهٔ رشد بدنی را نشان می‌دهد. افراد با سن زمانی یکسان در رشد بدنی تفاوت‌های قابل ملاحظه‌ای را نشان میدهند.

نشانه‌های رشد فیزیولوژیک شامل بررسی سن اسکلتی و یافته‌هائی راجع به قد و وزن می‌باشد وجد اول رشدی که در آن قد و وزن بررسی میشوند در ارزیابی سن فیزیولوژیک فرد مهم می‌باشد.[۹]

ج ـ سن دندانی یا Dental age : سن دندانی با بررسی وضعیت رویشی و ارزیابی مراحل تکاملی دندانها به کمک رادیوگرافی تعیین می‌گردد.[۱۱]

---

* ـ استادیار بخش ارتودنسی دانشکدهٔ دندان پزشکی دانشگاه علوم پزشکی تهران

د ـ سن اسکلتی (Bone age / skeletal age) بر مبنای رشد استخوانی فرد پایه‌گذاری شده است. امروزه از مجموعهٔ سنین دندانی، اسکلتی و فیزیولوژیک تحت عنوان سن بیولوژیک یاد می‌کنند.[۹]

در تعیین سن اسکلتی رادیوگرافی‌های دست و مچ دست از ارزش زیادی برخوردارند به دلیل آنکه این رادیوگرافی‌ها بسادگی قابل تهیه بوده و این قسمت از اسکلت بدن انسان از نظر تنوع استخوانی و توالی ترتیب استخوانی شدن آنها در مراحل مختلف رشدی راهنمای خوبی جهت تعیین سن اسکلتی می‌باشد.[۸]

استخوان‌بندی دست Skeleton of the hand[۱۲و۷]

استخوانهای دست و مچ شامل ۲۷ استخوان می‌باشد که به سه گروه تقسیم می‌شوند.

۱ـ استخوانهای کارپال یا مچ دست (hand wrist) که ۸ عدد می‌باشند.

۲ـ استخوانهای متاکارپال یا کف دست که ۵ عدد می‌باشند.

۳ـ انگشتان یا phalanges که شامل ۱۴ استخوان می‌باشد (تصویر ۱).

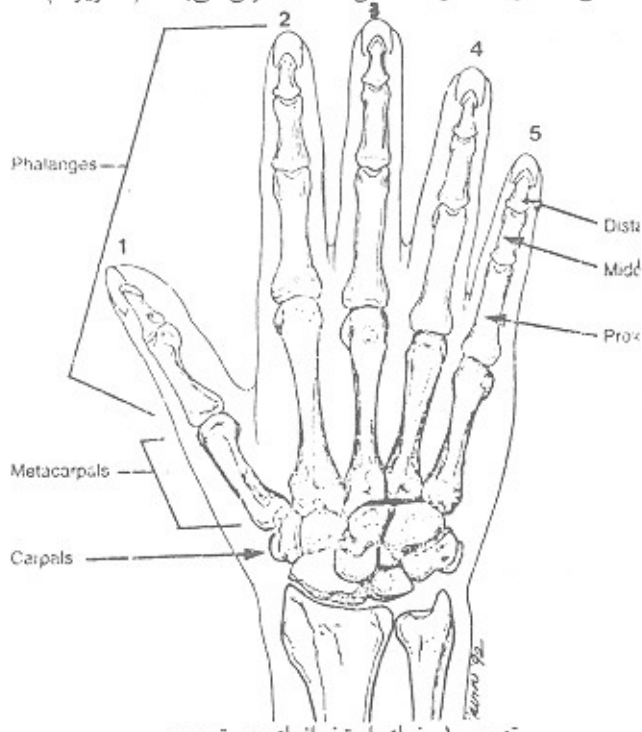

تصویر ۱ ـ نمای استخوانهای دست و مچ

استخوانهای کارپال یا مچ دست

مچ دست شامل ۸ قطعه استخوان است که در دو ردیف پروگزیمال و دیستال قرار دارند و هر ردیف شامل چهار قطعه است.

استخوانهای ردیف پروگزیمال از خارج (سمتی که انگشت شست قرار دارد) به داخل عبارت ازناوی Scaphoid ، هلالی Lunate ، Triquetral و نخودی Pisiform می‌باشد.

استخوانهای ردیف دستان شامل ذوزنقه Trapezium تا شبه‌ذوزنقه Trapezoid بزرگ Capitate و چنگکی Hamate می‌باشد استخوان چنگکی با یک زائده قلابی که هامولوس یا زائدهٔ هامولار نامیده میشود مشخص می‌گردد (تصویر ۲).

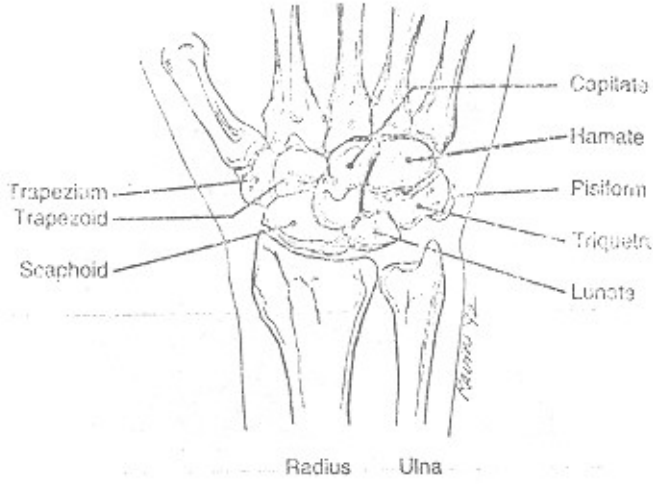

تصویر ۲ ـ استخوانهای ناحیهٔ مچ دست[۷]

استخوانهای کف دست Metacarpal

کف دست شامل پنج استخوان متاکارپال می‌باشد که بطور قراردادی از خارج به داخل با شماره مشخص میشوند یعنی متاکارپال اول، در مجاور انگشت شست قرار دارد.

در واقع استخوانهای متاکارپال مینیاتور استخوانهای دراز بوده و هر کدام دارای یک سرگرد، یک تنه و یک قاعدهٔ حجیم می‌باشند. سر، انتهای دیستال استخوانها بوده و با فالانژهای پروگزیمال مفصل می‌شود و برآمدگی بند انگشتان را می‌سازد. قاعدهٔ متاکارپال‌ها، انتهای حجیم پروگزیمال آنهاست و با ردیف دیستال کارپال و نیز با یکدیگر مفصل می‌شوند.

انگشتان دست Phalanges

هر دست چهارده بند انگشت دارد، سه بند برای هر انگشت و دو بند برای شست.

علاوه بر استخوانهای دست از دو استخوان ساعد بنام زند زیرین radius و زند زبرین ulna در تعیین سن اسکلتی استفاده میشود (تصویر ۲).

تعیین سن اسکلتی با استفاده از رادیوگرافی دست و مچ دست

تهیّه رادیوگرافی از دست و مچ دست ساده است و می‌تواند توسط دستگاه رادیوگرافی سفالومتری و حتی با دستگاه رادیوگرافی معمولی دندانپزشکی تهیه شود.[۲]

فاصلهٔ فیلم تا تیوب ۳۶ اینچ و زمان متوسط تابش یک ثانیه می‌باشد تکنیک و نحوهٔ تهیه رادیوگرافی و کلیشهٔ حاصله در تصویر ۳ نمایش داده شده است.

A

B

تصویر ۳ ـ A: تکنیک تهیه رادیوگرافی دست و مچ B. فیلم حاصله[۱۲]

جهت ارزیابی سن اسکلتی تا سن ۹ سالگی از استخوانهای کارپال استفاده میشود و پس از آن تکامل استخوان متاکارپال و انگشتان نیز مورد استفاده قرار می‌گیرد.[۱۱]

استخوانهای کارپال معمولاً هنگام تولد غضروفی‌اند، ولی ممکن است مراکز استخوانسازی در استخوان بزرگ (capitate) و استخوان چنگکی Hamate ظاهر شده باشد. هر استخوان معمولاً توسط یک مرکز استخوانی می‌شود؛ استخوان بزرگ اولین و استخوان pisiform آخرین قطعه‌ای است که استخوانی می‌شود. ولی ترتیب استخوانی شدن سایر استخوانهای کارپال تابع تغییرات زیادی است. استخوان بزرگ در ماه دوم، چنگکی در پایان ماه سوم، هرمی در سال سوم. هلالی در طول چهارمین سال و ناوی ذوزنقه و شبه‌ذوزنقه‌ای در نزد زنان در سال چهارم و نزد مردان در سال پنجم شروع به استخوانی شدن می‌کنند. استخوان نخودی در زنان در سال نهم تا دهم و در مردان در سال دوازدهم شروع به استخوانی شدن می‌کند آنچه ذکر شد شایعترین ترتیب استخوانی شدن است و تغییرات مختلفی بر اساس جنس، تغذیه و احتمالاً نژاد بر روی این ترتیب مؤثر است.

هر استخوان متاکارپال توسط دو مرکز استخوانی می‌شود یک مرکز اولیه برای تنه و یک مرکز ثانویه که در قاعده یا انتهای پروگزیمال اولین متاکارپال و در سر یا انتهای دیستال چهار متاکارپال دیگر ظاهر می‌شود. استخوانسازی در حدود نهمین هفتهٔ زندگی درون‌رحمی در اواسط تنه شروع می‌شود. مراکز مخصوص سر به ترتیب در دومین، سومین، چهارمین و پنجمین متاکارپال نزد زنان در سال دوم و نزد مردان در بین ۲/۵ – ۱/۵ سال ظاهر می‌شوند. این مراکز در زنان در حدود ۱۶ – ۱۵ سالگی و در مردان در ۱۹ – ۱۸ سالگی به تنهٔ استخوان می‌پیوندد. قاعدهٔ اولین متاکارپال نزد زنان در اواخر سال دوم و نزد مردان در اوائل سال سوم شروع به استخوانی شدن می‌کند و به ترتیب قبل از پانزده سالگی در زنان و هفده سالگی در مردان به تنه می‌پیوندد. استخوان متاکارپال شست مانند یک بند انگشت استخوانی می‌شود.

بندهای انگشتان هر کدام توسط دو مرکز استخوانی میشوند. یک مرکز اولیه برای تنه و یک مرکز ثانویه یا اپی‌فیزی برای انتهای پروگزیمال. استخوانی شدن تنه به ترتیب زیر انجام می‌گیرد: بندهای دیستال در هشتمین یا نهمین هفته و بندهای پروگزیمال در هفتهٔ دهم و بندهای میانی در هفته یازدهم زندگی جنینی و یا پس از آن. مراکز اپی‌فیزی در بندهای پروگزیمال نزد زنان در اوائل سال دوم و نزد مردان در نیمه دوم سال دوم، در بندهای میانی و دیستال در زنان در سال دوم و در مردان در سال سوم یا چهارم ظاهر می‌شوند. تمام این اپی‌فیزها

در زنان در حدود ۱۶ – ۱۵ سالگی و در مردان در ۱۸ – ۱۷ سالگی به تنهٔ بندهای انگشتان می‌پیوندد.[۱۲]

Bjork در این زمینه تحقیقات مفصلی انجام داده و مراکز استخوانی شدن دست و مچ را با زمان تقریبی ظهور و fusion آنها در دختران و پسران ارائه داده است[۱] (تصویر شمارهٔ ۴).

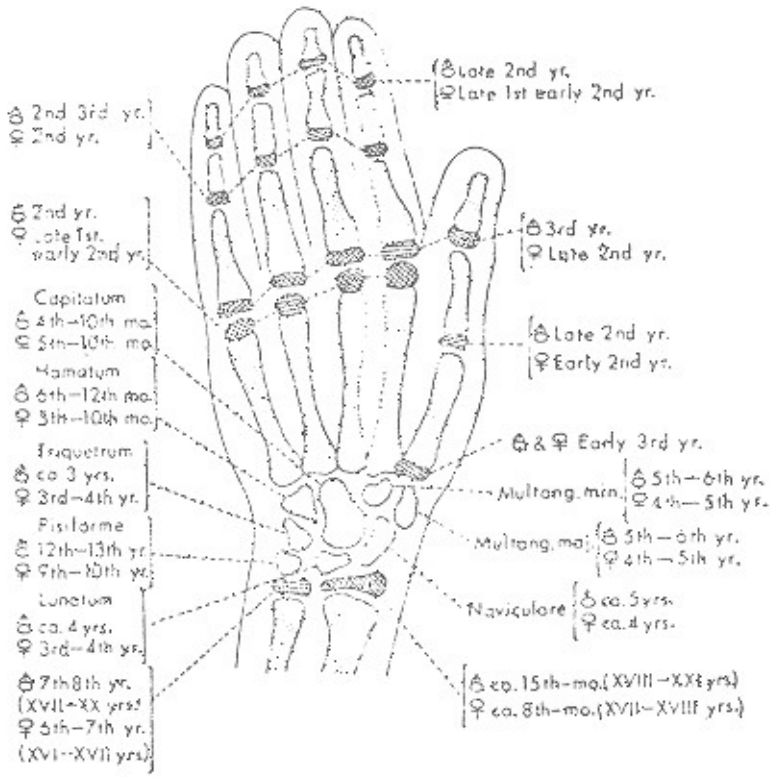

تصویر شماره ۴[۱]

در بین این مراحل استخوانسازی تعدادی از آنها با وقایع مهم رشدی ارتباط بیشتری دارند و محققین متعددی در این زمینه به بررسی پرداخته‌اند. Bjork ۱۹۷۲ مراحل بلوغ استخوانهای دست را در فاصله سنی ۹ تا ۱۷ سالگی به ۸ مرحله تقسیم کرده است که استفاده از آن در بررسی اسکلتی مفید می‌باشد.[۱۱]

تصویر شماره ۵ زمان متوسط بین رویدادهای استخوانی شدن و حداکثر سرعت رشدی را نشان می‌دهد.

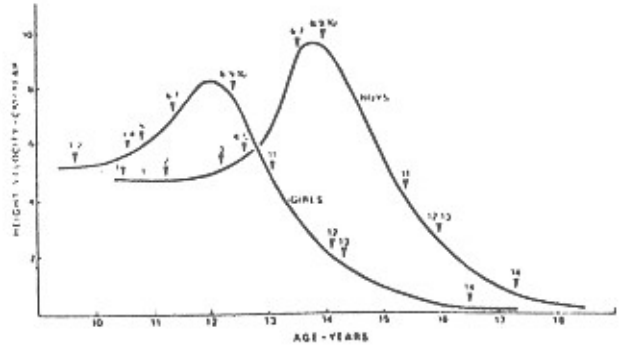

Abbreviation	Ossification event
1. PP2=	Proximal phalanx of second finger; epiphysis is as wide as its diaphysis
2. MP3=	Middle phalanx of third finger; epiphysis is as wide as its diaphysis
3. H-1	Hooking of hamate—Stage 1
4. Pisi	Appearance of pisiform
5. R=	Radius; epiphysis is as wide as its diaphysis
6. S	Appearance of ulnar sesamoid at metacarpophalangeal joint of first finger
7. H-2	Hooking of hamate—Stage 2
8. $MP3_{cap}$	Middle phalanx of third finger; epiphysis caps its diaphysis
9. $PP1_{cap}$	Proximal phalanx of first finger; epiphysis caps its diaphysis
10. R_{cap}	Radius; epiphysis caps its diaphysis
11. $DP3_u$	Distal phalanx of third finger; complete epiphyseal union
12. $PP3_u$	Proximal phalanx of third finger; complete epiphyseal union
13. $MP3_u$	Middle phalanx of third finger; complete epiphyseal union
14. R_u	Radius; complete epiphyseal union

تصویر شماره ۵ ـ زمان استخوانی نسبت به حداکثر سرعت رشدی
که در آن اعداد مشخص کننده مراحل مختلف استخوانی شدن می‌باشند.[۲]

اگر چه متدهای متعدّدی در ارتباط با مراحل تکاملی مچ دست و جهش رشدی بلوغ پیشنهاد شده است اما جدیدترین و شاید بهترین روش بوسیله Grave و Brown در استرالیا پیشنهاد شده است. این روش بر مبنای بررسی دقیق استخوانهای خاصی استوار است.[۱۰]

Grave می‌نویسد: مطالعات و تحقیقات بعمل آمده نشان دهندهٔ یک رابطهٔ نزدیک بین رشد در سنینی که حداکثر سرعت رشدی در آن بوقوع می‌پیوندد و شامل رشد عمومی بدن و ابعاد صورتی می‌باشد و تغییرات استخوانهای مچ دست و دست بوده است. در رادیوگرافی دست ۱۴ تغییر ایجاد میشود که آنها را بر حسب نوع و محل استخوانهای موردنظر به دو گروه تقسیم می‌کند:

۱ـ استخوانی شدن استخوانهای منفرد که شامل موارد زیر است:

الف ـ استخوانی شدن اولیه استخوان pisiform

ب ـ استخوانی شدن اولیه و پیشرفته قلاب استخوان Hamate

ج ـ استخوانی شدن اولیه ulna metacarpophalangal sesomoid در انگشت شست.

۲ـ تغییرات اپی فیزال در انگشت اول، دوم، و سوم و استخوان رادیوس.[۵]

تغییراتی که در اپی‌فیز استخوانهای دست حائز اهمیت می‌باشند عبارتند از:

۱ـ هم‌عرض شدن دیافیز و اپی‌فیز بند انتهائی انگشت نشانه، بند میانی انگشت سوم در رادیوس

۲ـ Epiphyseal capping در بند انتهائی انگشت شست، در بند میانی انگشت سوم و در رادیوس

۳ـ Epiphyseal uninon در هر سه بند انگشت سوم و در رادیوس.[۵]

باید در نظر داشت که سه مرحله در کلسیفیکاسیون بند انگشتان دست وجود دارد. در مرحلهٔ اول اپی فیز هم عرض با دیافیز می‌باشد و بصورت دو خط موازی با هم دیده می‌شوند.

در مرحلهٔ دوم یا مرحلهٔ کلاهکی capping stage اپی‌فیز بر روی دیافیز حالتی شبیه کلاهک دارد و در مرحله سوم union stage اتصال اپی‌فیز و دیافیز برقرار می‌شود.[۱۱]

در اینجا مراحل نه‌گانه تکاملی در استخوانهای دست و مچ دست که توسط Grave Bjork و Brown پیشنهاد شده است توضیح داده می‌شود:

● **مرحلهٔ اول pp2 stage (proximal phalanx of finger)**

در این مرحله اپی‌فیز بند پروگزیمال انگشت نشانه هم عرض با دیافیز می‌باشد. این مرحله تقریباً سه سال قبل از قلهٔ جهش رشدی بلوغ می‌باشد. (شکل ۱)

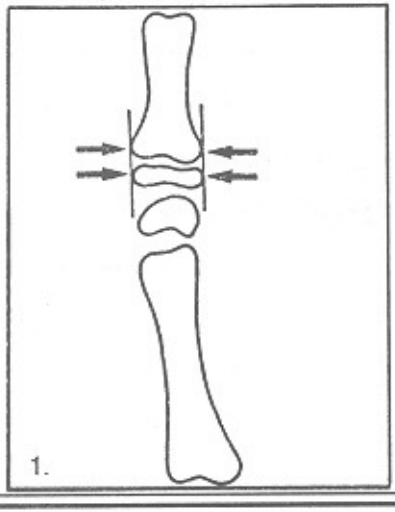

1.

● مرحلهٔ دوم middle phalanx of 3th finger (Mp3)

اپی‌فیز بند میانی انگشت میانی هم عرض با دیافیز می‌باشد. (شکل ۲)

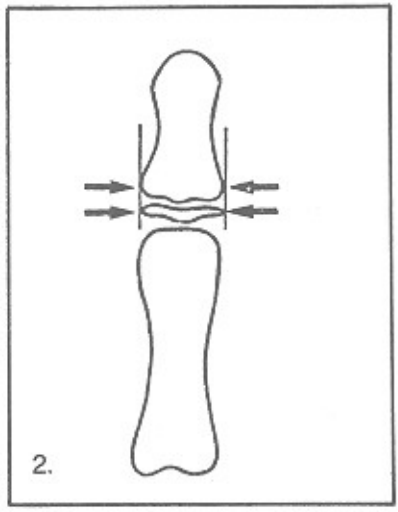

● مرحلهٔ سوم pisi-H_1 stage

این مرحله از تکامل بوسیلهٔ سه ناحیهٔ مجزای کلسیفیکاسیون تعیین می‌شود. این نواحی تغییرات مشخصی را نشان می‌دهند و در طول مراحل تکاملی در یک زمان ظاهر می‌شوند.

pisi - stage : آشکار شدن کلسیفیکاسیون در استخوان pisiform

H_1 stage : کلسیفیکاسیون در زائده قلابی شکل (Hamular process) استخوان چنگکی

R - stage : هم عرض شدن اپی‌فیز و دیافیز در استخوان رادیوس (شکل ۳)

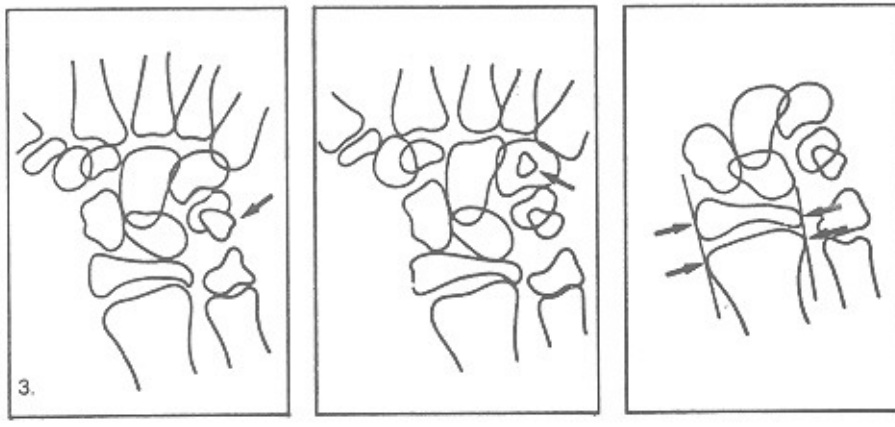

● مرحلهٔ چهارم S - and H_2 Stage

S - Stage : میزانیزه شدن اولیه استخوان ulnar sesamoid از مفصل متاکارپوفالانژ انگشت شست.

H_2 Stage : پیشرفت کلسیفیکاسیون زائدهٔ قلابی استخوان چنگکی

* مرحلهٔ چهارم کمی قبل یا در شروع جهش رشدی بلوغ قرار دارد. (شکل ۴)

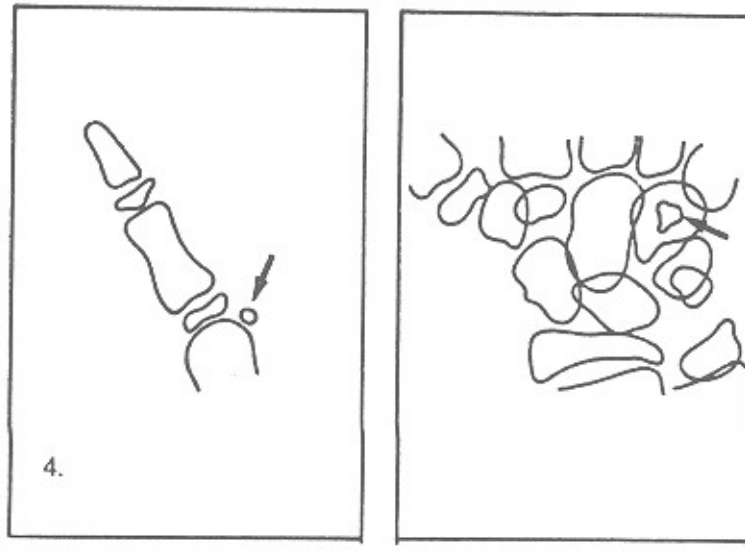

● مرحلهٔ پنجم Mp_3 cap, PP_1 cap, Rcap stage

Mp_3 cap : مرحلهٔ کلسیفیکاسیون کلاهکی شکل در بند وسط سومین انگشت شروع می‌شود.

Pp_1cap : مرحلهٔ کلاهکی دربند پروگزیمال انگشت شست دیده می‌شود.

Rcap : مرحلهٔ کلاهکی در استخوان رادیوس مشاهده می‌شود.

* این مرحله از کلسیفیکاسیون نشان دهندهٔ قلهٔ جهش رشدی می‌باشد. (شکل ۵)

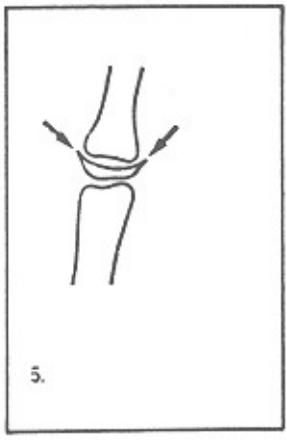

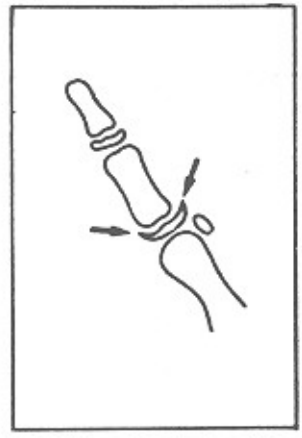

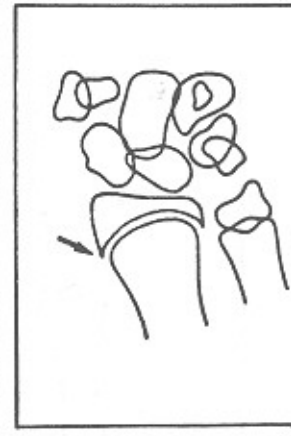

● **مرحلهٔ ششم Dp3 U - stage**

ایجاد یکپارچگی Union در اپی‌فیز و دیافیز بند دیستال انگشت میانی (سوم) مشخصهٔ این مرحله می‌باشد. (شکل ۶)

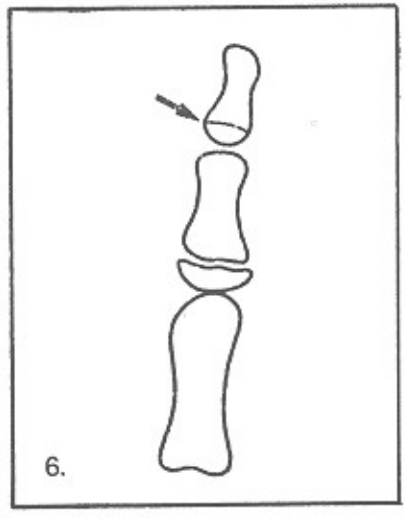

● مرحلهٔ هفتم Pp_3 U - stage

در این مرحله در اپی‌فیز و دیافیز بند پروگزیمال انگشت کوچک یکپارچگی دیده می‌شود. (شکل ۷)

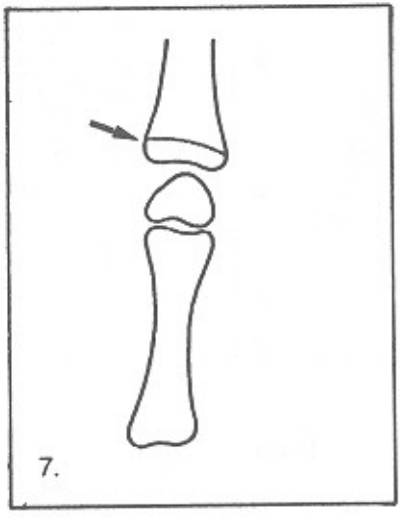

7.

● مرحلهٔ هشتم Mp_3 - stage

در این مرحله union دراپی‌فیز و دیافیز بند وسط انگشت میانی بوضوح دیده می‌شود. (شکل ۸)

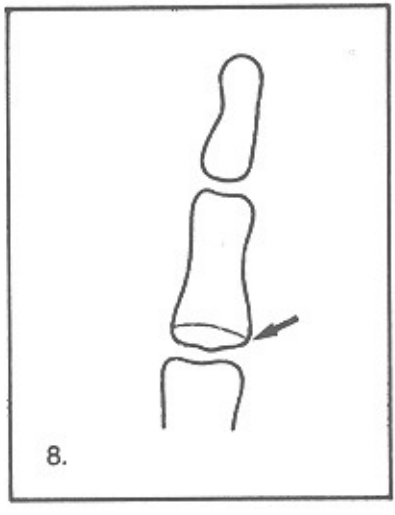

8.

● مرحلهٔ نهم RU - stage

اتصال کامل اپی‌فیز و دیافیز در استخوان رادیوس در این مرحله مشاهده میشود. در این مرحله استخوانی شدن تمام استخوان‌های دست کامل شده و رشد اسکلتال پایان یافته است.[11] (شکل ۹)

بر اساس مطالعاتی که توسط Cherckow انجام شده مراحل مهم استخوانی موارد فوق می‌باشد و در تمامی نمونه‌ها استخوانی شدن در گروه دختران در سنین پایین‌تری نسبت به پسران صورت می‌گیرد.[3]

Schopf با ارائه جدولی ارتباط بین مراحل استخوان‌سازی دست و سن اسکلتی را در فاصلهٔ بین ۱۸-۸ سالگی نشان میدهد در این جدول متوسط سن بیماران به سال برای دختران و پسران بصورت جداگانه آمده است. (جدول شماره ۱)

	Growth period								
	1. pp2=	2. Mp3	3. pisi H1 R=	4. s H2	5. $mp3_{cap}$ R_{cap} $pp1_{cap}$	6. $Dp3_u$	7. $pp3_u$	8. $Mp3_u$	9. R_u
♂	10.6	12.0	12.6	13.0	14.0	15.0	15.9	15.9	18.5
♀	8.1	8.1	9.6	10.6	11.0	13.0	13.3	13.9	16.0

جدول شماره ۱ ـ Schopf (1978)[11]

اگر بین سن کرونولوژیک و اسکلتال اختلافی در حدود ۲ ± سال دیده شود نمایانگر اختلال در ریتم رشدی می‌باشد.[۱۱]

■ تعیین سن اسکلتالی به وسیلهٔ انگشتان دست

در ارتباط با این رادیوگرافیها مطالعه‌ای توسط Leite و دیگران در سال ۱۹۸۷ صورت گرفته[۸] که هدف آن تعیین این مطلب بوده است که آیا تغییرات رشدی و یا استخوانی شدن که در انگشتان اول (شست) و دوم و سوم صورت می‌گیرد هم‌ارزش با رادیوگرافی کامل از دست هست یا خیر؟ اساس این انتخاب بدین علت بود که این رادیوگرافی را می‌توان در هنگامی که رادیوگرافی روتین سفالومتریک تهیه می‌شود در آن رادیوگرافی وارد نمود لذا نیاز به یک رادیوگرافی اضافی از بین می‌رود. بدین منظور شاخص‌های زیر مورد توجه و بررسی قرار گرفتند:

۱ـ پیدایش اولیّه Adductor sesamoid در مفصل متاکارپورفالانژ انگشت شست به دو صورت:

الف ـ هنوز استخوانی نشده است

ب ـ اولین علائم حضور

۲ـ تغییرات در اپی‌فیز و دیافیز بندهای دیستال، مزیال و پروگزیمال انگشتان اول، دوم و سوم بر اساس بررسی فوق تفاوت‌های آماری مشخصی بین این دو روش مشاهده نشد و به نظر می‌رسد که از نظر کلینیکی این روش دارای ارزش بوده و همراه با سایر بررسی‌ها می‌توان از آن جهت ارزیابی پتانسیل رشد بیمار تعیین زمان مناسب درمان و همچنین نوع درمان ارتودنسی سود جست.[۸]

■ کاربرد رادیوگرافی مچ دست در ارتودنسی

۱ـ قبل از بازکردن سریع کام Rapid Maxillary Expansion

۲ـ وقتی تغییرات فکین در درمان بیماران cl III و cl II واپن بایت اسکلتی در درمان تعیین کننده‌اند.

۳ـ در بیمارانی که اختلاف بین سیستم دندانی و سن شناسنامه‌ای وجود دارد.

۴ـ در بیماران ارتودنسی که نیازمند به جراحی‌های ارتوگناتیک در سنین ۱۶ تا ۲۰ سالگی هستند.[۱۱]

Grave می‌نویسد: با توجه به یافته‌های رادیوگرافی مچ دست درمان توسط کاربرد نیروهای خارج دهانی بایستی قبل از استخوانی شدن استخوان sesamoid و Hammate شروع شود و بر همین اساس درمان زمانی باید خاتمه یابد که رشد در حال کاهش است که توسط مشاهدهٔ union در اپی‌فیز بندهای انگشت سوم صورت میگیرد و همچنین پیشنهاد میشود که Epiphyseal union در رادیوس می‌تواند به عنوان تعیین‌کننده مدت زمان در نظر گرفته شود.[۵]

تأکید بر این نکته لازم به نظر می‌رسد که این علائم و یافته‌های مذکور تنها به عنوان راهنمائی در تعیین میزان فعالیت رشدی بوده و صد در صد نمی‌باشد بخصوص آنکه چنین مطالعاتی در ایران کمتر انجام شده و هنوز نتایج این بررسی‌ها در نژادهای مختلف ایرانی مشخص نمی‌باشد بعلاوه باید در نظر داشت که چنین تفسیری امکان یک ایدهٔ کلی در مورد میزان رشد و نه جهت آن را بدست میدهد در حالیکه جهت رشدی در درمان ناهنجاری دندانی و فکی از اهمیت کلینیکی خاص برخوردار می‌باشد[۱۲] نکتهٔ دیگری که توجه به آن ضروری می‌نماید این است که در بیماران مبتلا به مال‌اکلوژن الگوی رشدی با افراد نرمال فرق دارد مثلاً در کسانیکه مبتلا به پروگناتیسم ماندیبل هستند رشد ماندیبل نه تنها بیشتر از نرمال است بلکه در زمان بیشتری نیز این رشد انجام می‌گیرد و بنابراین در بیماران مبتلا به پروگناتیسم استفاده از رادیوگرافی مچ دست می‌تواند گمراه کننده باشد و اگر قرار است بیماری تحت درمان جراحی ارتوگناتیک قرار گیرد میزان رشد فک وی بهتر است به وسیله سوپرایمپوز کردن رادیوگرافی سفالومتری بررسی گردد.[۱۰]

REFERENCES:

1. Bjork, Arne. 1951. The Principle of the Andresen method of orthodontic treatment; Adiscussion based on Cephalometric X-ray analysis of treated cases. *Am. J. Orthod.* 37(6):437-458.
2. Carter, Nigel E. 1987. Dentofacial changes in untreated CIII Div1 subject. *Br. J. Orthod.* 14(4):225-234.
3. Chertkow, Seymour. 1980. Toothmineralization as an indicator of the Pubertal Growth Spurt. *Ame. J. Orthod.* 70(1):79-91.
4. Graber, T.M.; Swain, B.F. 1985. Orthodontic Current Principle and technique. St. Louis: Mosby.
5. Grave, K.C. 1979. Carpel radiographs in Orthodontic treatment. *Am. J. Orthod.* 75(1):27-45.
6. Grave, K.; Brown. 1976. Skeletal Ossification and adolscent Growth Spurt. *Am. J. Orthod.* 6(6):611-19.
7. Kenneth, L.; Bontrager. 1993. Textbook of radiographic positioning and related Anatomy. St. Louis: Mosby.
8. Leite, Helosio R.; [etal.]. 1987. Skeletal age assesment, using the first, second and third fingers of the hand. *Am. J. Orthod.* 92(6):492-98.
9. Moyers, Robert E. 1988. Handbook Orthodontic. 3rd ed. Chicago: Yearbook.
10. Proffit, William R; White, Yr. 1991. Surgical Orthodontic treatment. 1st ed. St. Louis: Mosby, yearbook.
11. Rakosi, Thomas; [etal.]. 1993. Color atlas of dental medicine. 1st ed. Thieme.
12. Smith, Richard. 1980. Misue of hand wirst radiographs. *Am. J. Orthod.* 77(1):75-78.
13. Wuehrmann, Arthur H.; Manson, Hing; Lincoln R. 1981. Dental Radiography. 5th ed. St. Louis: Mosby.
14. Williams; [etal.]. 1989. Grays Anatomy. 37th ed. Edinburgh: Livingstone.