سال هفتم
شماره ۳
پائیز ۱۳۷۴

مجله دندانپزشکی

مقاله علمی

گزارش مورد

«سندرم کلئیدوکرانیال دیس اوستئوزیس»

* دکتر اکبر فاضل

** دکتر علی صدری

سندرم کلئیدوکرانیال دیس استئوزیس یا دیسپلازیا که بعنوان یک بیماری نادر ارثی گزارش شده است در گروه ناهنجاریهای رشدی تکاملی، اسکلت، فکین و دندانها را تحت تاثیر قرار می‌دهد، بخصوص در بیماران مبتلا به کام عمیق و تنگ که گاهی همراه با شکاف زیرمخاطی دارای دندانهای اضافی متعدد نهفته می‌باشند. این بیماری ارثی بوده و انتقال آن توسط صفت اتوزومال Autosomal غالب صورت می‌گیرد. البته انتقال بیماری توسط صفت مغلوب در دوخانوادهٔ مبتلا دیده شده است. (۲)

در حدود $\frac{1}{3}$ بیماران بصورت پراکنده (Sporadic) بوده که این خود ناشی از انتقال بیماری بوسیلهٔ حالت اتوزومال مغلوب یا بوسیلهٔ موتاسیونهای جدید می‌باشد. (۲)

ابتلاء مردان و زنان به این بیماری یکسان است و هیچگونه تمایلی به نژاد خاصی در این بیماری دیده نشده است. بیماران مبتلا به این سندرم از نظر ضریب هوشی طبیعی هستند. (۲)

قد این افراد متوسط تا کوتاه می‌باشد، عموماً این بیماران دارای گردنی به ظاهربلند و شانه‌های باریک و پائین افتاده هستند. ناهنجاریهایی نظیر آپلازی Aplasia یا هیپوپلازی

* ـ استادیار و رئیس بخش پروتزهای فک و صورت دانشکده دندانپزشکی دانشگاه علوم پزشکی تهران.

** ـ رزیدنت پروتزهای دندانی فک و صورت دانشکده دندانپزشکی دانشگاه علوم پزشکی تهران.

Hypoplasia استخوانهای ترقوه، سربزرگ و براکی سفالی (Brachy Cephaly) ، برآمدگی استخوانهای پیشانی، آهیانه و پشت سری، عقب افتادگی رشد و تنگی در سینوسهای پارانازال در این بیماران وجود دارد. تأخیر یا نقص در بسته شدن ملاجها (Fontanells) وجود داشته و درزهای جمجمه‌ای ممکن است بازبمانند، در حالیکه استخوانهای کرمینه‌ای (Wormian) بسیار فراوانند. در ۱۰ درصد بیماران فقدان کامل استخوان ترقوه وجود دارد و در سایر موارد فقدان ناقص و یا حتی یک نازک شدگی در یک و یا هردو استخوان به چشم می‌خورد. نقص ترقوه‌ای بیمار حرکت غیرعادی در شانه‌ها را ممکن می‌سازد، بگونه‌ای که بیمار قادر به آوردن شانه‌هایش بطرف جلو است تا حدی که در خط وسط باهم تلاقی نمایند.

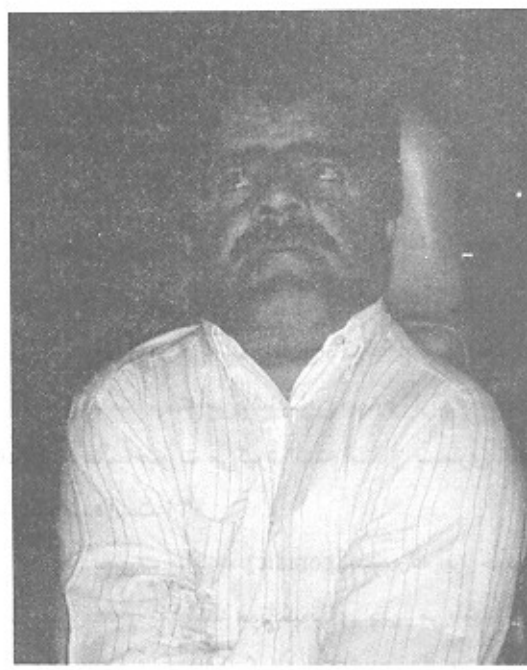

شکل ۱

استخوانهای ستون مهره‌ها، لگن، استخوانهای بلند دست و پا نیز در این بیماری آسیب پذیر هستند. کام بیماران عمیق، تنگ و قوسی شکل است که ممکن است یک شکاف کام زیرمخاطی هم وجودداشته باشد. شکاف کام کامل هر دومخاط نرم و سخت را مبتلا می‌کند. ۷۰ درصد بیماران فک پایین بزرگتری نسبت به افراد معمولی دارند، که البته هیپوپلازی فک بالا را مسئول ظاهر پروگناتیک نسبی فک پایین می‌دانند. (۳)

درجاتی از نقص رشدی تکاملی دراستخوانهای اشکی و گونه‌ای بیماران وجود دارد. در سیستم دندانی تشکیل، بلوغ و رویش دندانهای شیری معمولاً طبیعی است، اما طولانی شدن زمان حضور این دندانها در دهان و تأخیر در تحلیل فیزیولوژیک ریشه‌ها به چشم می‌خورد. ریشه‌های دندانهای فوق اغلب تاحدی کوتاهتر و نازکتر از حالت عادی است و تغییر شکل ریشه‌ها نیز دیده شده است. (۳) دندانهای اضافی رویش نیافته درفکین این بیماران بسیار دیده شده که در نواحی پرمولر و ثنایای فک پایین شایعترند. (۳) دندانهای مزبور از نظر مورفولوژی شباهت بسیاری به دندانهای پرمولر دارند. (۱) در برخی از نمونه‌ها منظرهٔ آنودونشیای کاذب را می‌توان یافت. (۵)

در سال ۱۹۷۷ خانمی ۲۶ ساله به کالج دندانپزشکی Nihan در شهر Matsudo در ژاپن مراجعه کرد. وی که مبتلا به کلئیدوکرانیال دیس اوستئوزیس بود، ۶۳ دندان رویش نیافته در فکین خود داشت. در نمای رادیوگرافی این دندانها در موقعیت‌های متفاوتی از عمودی، مزیوانگولر افقی و دیستوانگولر قرار داشتند. هیچگونه تشکیلات کیستیک در اطراف این دندانها دیده نشد. بیمار جهت گذاشتن دست دندان به بخش پروتز ارجاع داده شد. (۴)

برخی از عللی را که در ارتباط با فقدان رویش این دندانها مطرح شده‌اند عبارتند از: (۴)

۱ـ اختلال در تحلیل استخوان ۲ـ فقدان سمنتوم سلولار (سلولهای سمان) ۳ـ عدم یکنواختی بین فولیکول دندانی و مخاط که سبب خواهد شد بافت فیبروزه بصورت سدی درمقابل رویش عمل نماید.

براساس تحقیقاتی که اخیراً بوسیلهٔ میکروسکوپ نوری و اسکن الکترونی صورت گرفته سمنتوم بدون سلول را نشان می‌دهد هرچند عدم وجود سمنتوم سلولار در دندانهای نرمال هم دیده می‌شود ولی روی رویش تأثیری نمی‌گذارد. (۴)

اساس تشخیص بیماری برمبنای اخذ تاریخچهٔ فامیلی، معاینات بالینی از شانه‌ها و جمجمه، معاینات دهانی ـ دندانی و یافته‌های رادیوگرافیک است که در این بین دارای بیشترین ارزش می‌باشد. در رادیوگرافی‌های جمجمه وضعیت درزهای جمجمه‌ای و فراوانی استخوانهای کرمینه‌ای می‌بایست مورد بررسی قرار گیرد. نقص‌های ترقوه‌ای را در رادیوگرافیهای بعمل آمده از قفسهٔ سینه می‌توان ارزیابی کرد. برای آگاهی از وضعیت دندانی بیمار، رادیوگرافی‌های بعمل آمده از فکین نظیر پانورکس توصیه می‌گردد درمان اختصاصی در این بیماران وجود ندارد مشورت ژنتیک در این بیماران بهتر است انجام گیرد.

نقش پزشک بیماریهای دهان از دو جنبه ارزشمند است: ۱ـ در تشخیص بیماری ۲ـ در درمانهای ارائه شده توسط پزشک که در راستای حفظ سیستم دندانی بیمار است.

بازکردن مسیر دندانهای نهفته و تحریک تشکیل سمنتوم به منظور رویش دندانها و کاربرد اپلاینسهای ارتودنسی در جهت هدایت مسیر رویشی، جراحی جهت خارج کردن دندانهای نهفته‌ای که شانسی جهت رویش نداشته و خطر ایجاد ضایعات کیستیک آنها را تهدید می‌کند. جراحی ارتوگناتیک برای اصلاح وضعیت چانه، درمانهای پروتز برای تصحیح وضعیت اکلوزیون و حفظ و نگهداری دندانهای شیری همگی نمونه‌هایی از خدمات ارائه شده توسط دندانپزشک می‌باشد. (۲ و ۱)

گزارش مورد سندرم کلئیدوکرانیال دیس اوستئوزیس

بیمار آقای (م.ص) ۴۰ ساله از مراجعین به بخش پروتزهای فک و صورت دانشکدهٔ دندانپزشکی دانشگاه تهران بودند. علت مراجعهٔ بیمار تعویض دست دندان پروتز کامل بود. در معاینات کلینیکی که از بیمار به عمل آمد تشخیص سندرم داده شد. از نظر ظاهری بیمار دارای قدی متوسط، سر بزرگ و براکی‌سفالیک بوده و هیپوپلازی کلاویکولها (ترقوه‌ها) بخوبی در این بیمار دیده می‌شد. (شکل ۱)

در معاینات دهانی که بعمل آمد، بیمار دارای کام گنبدی شکل، توبروزیته‌هایی حجیم و پایین افتاده و آلوئلار ریج‌های برجسته و مشخص همراه با تمایل به کلاس III انگل بوده و در هنگام مراجعه، دندان ۲۸ در وضعیت نیمه نهفته بود که بدلیل احتمال تروماتیزه شدن مخاط زیر قاعده پروتز توصیه به جراحی و خارج کردن دندان مذکور گردید. در بررسیهای رادیوگرافیک بیمار دارای ۱۵ دندان نهفته در فک پایین و ۱۳ دندان نهفته در فک بالا بود که در مندیبل بیشتر در ناحیهٔ ثنایایی متمرکز بوده در حالی که در ماگزیلا در موقعیتهای متفاوتی قرارداشتند.

شکل ۲

در بررسی که از نظر سابقهٔ فامیلی بعمل آمد بیمار اظهار داشت که والدینش نیز دارای درجاتی از ابتلا به این سندرم بودند. پرونده‌های فرزندان بیمار نیز در بخشهای اطفال و ارتودنسی مورد بررسی قرار گرفت که آنها نیز دارای دندانهای نهفتهٔ متعددی بوده و مبتلا به سندرم فوق بودند.

طرح درمان برای این بیماران معمولاً پروتز کامل است بدون اینکه نیاز به خارج کردن دندانهای نهفته باشد مگر دندانهای نیمه نهفته که مخاط روی کرت و زیر پروتز را آزرده می‌کند و یا اینکه دندان‌های مزبور عفونی می‌شوند. بدیهی است در صورتی که بیمار در سنین جهش رشدی باشد و نیازبه پروتز کامل داشته باشد باید بصورت ادواری، پروتز کنترل، ریلاین و یا تعویض گردد تا مانع رشد فکین نشود. این امر در سنین جهش رشدی که بین ۱۷ـ۱۲ سالگی بسته به نوع جنس و فرد متفاوت است باید مورد توجه بیشتری قرارگیرد. بدلیل شکل و وضعیت خاص کام دراین مبتلایان بالانس کردن دقیق اکلوژن جهت حفظ ثبات پروتز کامل (Posterior Palatal Seal) و نیز شکل و ابعاد سدکامی خلفی (P.P.S) جهت ایجاد سیل پروتزی از اهمیت ویژه و بالایی برخوردار است. پروتز کامل طبق روش معمول برای بیمار تهیه و تحویل بیمار شد.

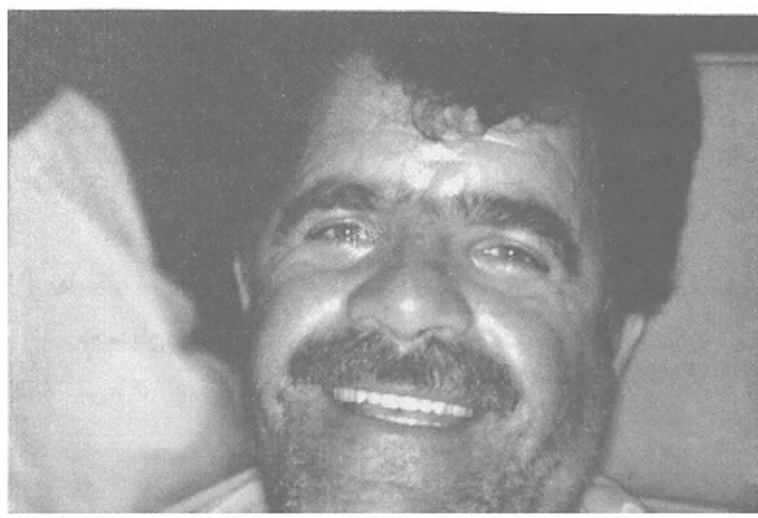

شکل ۳

باتوجه به این نکات بیمار پس از استفادهٔ مجدد از پروتز کامل در معاینات دوره‌ای و پیگیریهای بعدی مشکلی در ارتباط با استفاده از پروتز نداشت.

REFERENCES: منابع لاتین :

1. Goaz, Paulw.; White, Stuart.C. 1987. Oral Radiology: principles and interpretation. Stlouis, C.V.Mosby co, 423-486, 744-749.
2. Regezi, Joseph. A; Sciubba, James. 1993. Oral Pathology. Saunders, Philadelphia, The saunders Company, 475-477.
3. Shafer, William G.; Hine, Maynard K.; Levy, Barnet M. 1983. Atext book Of Oral Pathology. Philadelphia, The Saunders Company, 258-313.
4. Yamamoto, Makoto; Davies, John Edward. 1989. Cleido Cranial dysplasia A. Light Microscopie Electron Microscopie and Crystalographic Study. Oral Surg. Oralmed. Oral Pathol. 68: 195-200.

منابع فارسی :

۱ـ (مأخذ۱). بهاسکار، اس. ان. ۱۳۶۴. تفسیر رادیولوژیکی ضایعات دهان. ترجمه قربان محمدیان، تهران، جهاد دانشگاهی دانشکده دندانپزشکی دانشگاه تهران، ص ۶۱.