سال هفتم
شماره ۳
پائیز ۱۳۷۴

مجله دندانپزشکی

مقاله علمی

جایگزینی تک دندانی با ایمپلنت دندانی، سیستم 1 -FRIALIT-2

*دکتر شهرام ناجوی نیک

مقدمه

امروزه در ایران تمایل به استفاده از ایمپلنت دندانی جهت پرکردن فضای خالی دندانی روی قوس فکّی افزایش یافته و سیستمهای مختلفی نیز عرضه شده است که هرکدام نقاط مثبت و منفی خاص خود را دارد. یکی از مشکلات اصلی این سیستمها این است که فقط در مکانهایی می‌توانند قرار گیرند که استخوان و بافت نرم کاملاً ترمیم یافته باشد. مزیّت سیستمی که بتواند بلافاصله پس از کشیدن دندان در آلوئلار قرارگیرد این است که مدت زمان درمان کوتاهتر و از تحلیل آلوئلار شدید که بلافاصله پس از کشیدن دندان رخ می‌دهد، جلوگیری می‌نماید (۲،۱).

در این مقاله، فاکتورهای کلینیکی، روشهای معاینه، ارزیابی بیمار و موارد کاربرد سیستم روی ایمپلنت Frialit-2 بیمار توضیح داده شده است.

شرایط یک سیستم ایمپلنت دندانی ایده‌آل در جایگزینی موارد تک‌دندانی

به طور خلاصه می‌توان گفت چنین ایمپلنتی می‌بایست شرایطی را دارا باشد از آن جمله:

۱ـ بتوان آنرا بطور یک مرحله‌ای و دومرحله‌ای در استخوان قرار داد.

*- D. D. S. MSc. University Dental Hospital Of Manchester, Turner Dental School, England.

۲ـ شکل ایمپلنت مانند ریشه دندان باشد. در خیلی موارد (بخصوص ناحیه قدامی فک بالا) دیواره لابیال آلوئلار مقعر می‌باشد و اگر ایمپلنت به قطری استفاده شود که کورتکس کرست آنرا کاملاً دربرگیرد احتمال بوجود آمدن Dehisence در دیواره باکال زیاد می‌شود، مگر آنکه زاویه قراردادن ایمپلنت از حالت ایده‌آل خارج و یا ایمپلنت در ناحیه فک بالا بیشتر بطرف پالاتال قرار داده شود. حالت دوم این است که از ایمپلنت با قطر کوچکتر استفاده گردد اما نتیجه این عمل عدم در برگیری ایمپلنت بوسیله کورتکس کرست و عدم ثبات کافی در موارد Immediate Tooth Replacement می‌باشد. همچنین به علت استفاده از قطر کمتر سطح تماس ایمپلنت کاسته شده و بر زیبایی کراون آینده تأثیر منفی خواهد داشت.

۳ـ ایمپلنت در دوجنس متفاوت از تیتانیوم و پوشیده شده با هیدروکسی آپاتایت به بازار عرضه شود. استفاده روزمره از ایمپلنتهای پوشیده شده با هیدروکسی آپاتایت به علت عدم وجود استاندارد در ساخت آن توصیه نمی‌شود. زیرا پس از کاشتن ایمپلنت فوق چنانچه استخوان تحلیل رود، هیدروکسی آپاتایت با دهان تماس مستقیم داشته مکان بسیار مناسبی جهت جمع شدن پلاک بوجود می‌آورد به طوری که نمی‌توان آنرا تمیز کرد و در نتیجه تحلیل استخوان شدت می‌یابد. بوجود آمدن شکاف در هیدروکسی آپاتایت (۱۹)، جدا شدن هیدروکسی آپاتایت از فلز زیر آن (۲۰) و تحلیل هیدروکسی آپاتایت (۲۱)، نقاط ضعف دیگر ایمپلنت‌های پوشیده شده با هیدروکسی آپاتایت می‌باشد. بعضی از ایمپلنتولوژیستها استفاده آنرا در مواردی که در استخوان فلز دیگری موجود می‌باشد (قطعات پخش شده آمالگام در استخوان) برای جلوگیری از Galvanism توصیه می‌نمایند در حالیکه اکسید تیتانیوم که سطح تیتانیوم را پوشانده است عملاً یک سرامیک می‌باشد و واکنش Galvanism در این موارد نباید دیده شود. همچنین استفاده از ایمپلنتهای پوشیده شده با هیدروکسی آپاتایت بصورت Immediate Tooth Replacement توصیه نمی‌شود. این موضوع نیاز به تحقیق بیشتر دارد.

۴ـ استفاده از سیستم پیچیده و مشکل نباشد.

۵ـ سیستم، دارای ایمپلنتهایی در قطر و طولهای متفاوت باشد: فرمول کلی کاشتن ایمپلنت با استفاده از حداکثر طول و قطر ممکن می‌باشد. در نواحی خلفی فک پایین و بالا به علت وجود کانال آلوئلار تحتانی و کف سینوس ماگزیلا قرار دادن ایمپلنتهای بلند بدون جراحی‌های پیچیده امکان پذیر نمی‌باشد، مگر آنکه از ایمپلنت با طول کوتاه و قطر زیاد استفاده شود.

۶ـ ایمپلنت در دوطرح سیلندری و پیچی وجود داشته باشد:

گرچه به ظاهر ایمپلنتهای پیچی ثبات اولیه بهتری بوجود می‌آورد اما این نکته در استخوانهای نوع ۴ (۱۶) صحت ندارد، زیرا نمی‌توان شیارهای پیچ را در یک ساختمان نرم بطور ثابت بوجود آورد و برای همین سیستم Nobelpharma با تمام موفقیت خود، در فک بالا ۸۴/۹٪ (۱۷) و در استخوان نوع ۴، ۴۵٪ (۱۸) موفقیت داشته در حالیکه سیستم IMZ که ایمپلنتهای سیلندری می‌باشند در ماگزیلا ۹۲٪ موفقیت داشته‌اند (۱۹).

متأسفانه با مطالعه رادیوگرافی نمی‌توان پی به کیفیت استخوان برد و فقط هنگام تهیه حفره ایمپلنت در استخوان است که کیفیت استخوان مشخص می‌گردد. بنابراین سیستمی که پس از تهیه حفره استخوانی بدون هرگونه تغییری بتوان از هردونوع ایمپلنت پیچی یا سیلندری برحسب مورد استفاده کرد ارجحیت دارد.

۷ـ دارای Crown Abutment مستقیم و زاویه‌دار باشد: در بعضی موارد نمی‌توان ایمپلنت را در زاویه محوری ایده‌آل قرار داد. باوجود Angle Crown Abutment می‌توان زاویه را جبران کرد تا روکش آن در زاویه ایده‌آل قرار گیرد.

۸ـ دارای Crown Coping پیش ساخته باشد: در صورت استفاده از Crown Coping گیر مکانیکی روکش ایده‌آل خواهد بود.

۹ـ Retrievable Crown: هر پیچی که بسته شود روزی ممکن است نیاز به باز شدن داشته باشد. برهمین اساس روکشها باید به گونه‌ای متصل شوند که در صورت نیاز بتوان آنرا از ایمپلنت جدا کرد.

۱۱ـ ایمپلنت و Abutment Crown دارای سیستم Antirotation مناسب باشد:

دونوع سیستم Antirotation وجود دارد، External Hex و Internal Hex. در اولی ارتفاع بلند آن تاثیر منفی در زیبایی روکش خواهد داشت و در نتیجه ارتفاع آن محدود شده و از خاصیت ضد چرخشی آن در موارد تک دندانی می‌کاهد. اما نوع دوم چون سیستم Antirotation در داخل ایمپلنت می‌باشد ازدیاد ارتفاع آن تاثیر منفی بر زیبایی روکش نداشته و در نتیجه خاصیت ضد چرخشی بیشتری دارد.

۱۲ـ سطح مقطع Abutment Crown در ناحیه خارج شدن از مخاط به شکل دندان طبیعی باشد. زیرا سطح مقطع دندانها در ناحیه لثه دایره شکل نمی‌باشد.

باکسب تجربه حاصل خواص ۱ الی ۱۱ فوق در سیستم Frialit-2 وجود دارد.

تکامل FRIALIT-2

این سیستم ابتدا با نام Tubingen implant به بازار عرضه شد. ایمپلنتهای Tubingen بوسیله پروفسور W.Schulte از دانشگاه Tubingen، آلمان و باهمکاری دکتر Heimke متخصص مواد طراحی گردید. تحقیقات کلینیکی بسیاری در این زمینه انجام گرفته است (۳ـ۵). پس از آن طرح این ایمپلنتها در دانشکده مونیخ تغییراتی یافت که به آن Munich type گویند (۱۸). این نوع ایمپلنت که از جنس اکسید آلومینیوم ساخته شده بود از سال ۱۹۸۴ مورد استفاده کلینیکی قرار گرفت. و با تغییرات دیگری که در سال ۱۹۹۲ به آن داده شد اکثر خصوصیات یک ایمپلنت را در موارد تک دندانی داراست.

سیستم معیارهای کلینیکی FRIALIT-2

این سیستم به دوحالت Immediate و Delayed Replacement می‌تواند مورد استفاده قرار گیرد. بدین ترتیب برعکس اکثر سیستمهای ایمپلنت مشابه می‌تواند پس از کشیدن دندان یا از دست دادن دندان بعلت ضربه، در ناحیه بی‌دندان قرارگیرد. و بدین ترتیب آنرا به شکل تک دندانی (شبیه Post Crown) یا پایه بریج، یا با Attachments, Telescoping Crowns استفاده نمود و یا بشکل Bars گیر پروتز کامل را تأمین کرد(۳).

با استفاده از این سیستم می‌توان از تحلیل استخوانی مختصری که بلافاصله پس از کشیدن دندان رخ می‌دهد جلوگیری کرد. تحلیل استخوان خود نیز می‌تواند مشکل زیبایی در هنگام ساختن بریج فراهم آورد. بدین ترتیب توصیه می‌شود بجای اینکه چند ایمپلنت کاشته شده و روی آن بریج ساخته شود بهتر است بجای هر دندان یک ایمپلنت کاشته شود (۱). بنابراین ایمپلنت Frialit-2 نه فقط در جایگزینی موارد تک دندانی بکار می‌رود بلکه به عنوان پیشگیری از تحلیل استخوان نیز بکار برده می‌شود.

در حقیقت استفاده از سیستم Frialit-2 یک راه حل درمان مناسب در موارد کلینیکی زیر می‌باشد(۱۷).

موارد تجویز FRIALIT-2

۱- شکستگی یا لقی دندان.

۲ـ کشیدن دندان.

۳ـ عدم موفقیت درمان اندودنتیکز یا Apicectomy.

۴ـ شکست Transplant.

۵ـ تحلیل خارجی ریشه دندان.

۶ـ ضرورت درمان ارتدونسی.

۷ـ بی‌دندانی اولیه در قسمتی از فک.

۸ـ بی‌دندانی ثانویه در ناحیه‌ای از فک.

۹ـ پایه بریج.

۱۰ـ Splint در درمان پریودنتال.

اما فاکتورهای ناحیه‌ای و سیستمیکی نیز وجود دارند که مانع از تجویز این نوع ایمپلنت می‌گردد از این قرار: (۱۷)

موارد عدم تجویز

۱ـ بهداشت نامناسب دهان.

۲ـ Periodontitis.

۳ـ از دست دادن بیش از $\frac{1}{3}$ استخوان آلوئول.

۴ـ لثه نرم متحرک.

۵ـ نبایستی پایه حلقه پارسیل قرار گیرد.

۶ـ اکلوژن تروماتیک.

۷ـ Canineguidence.

۸ـ بیماریهای عمومی.

ضمناً عدم معاینه دقیق بیمار می‌تواند درصد موفقیت ایمپلنت را به مخاطره بیاندازد و استفاده از ایمپلنت در افراد کمتر از ۱۶ سال نیز توصیه نمی‌گردد (۲۲).

طرح ایمپلنت

دو نوع ایمپلنت طراحی شده است ، Stepped Cylinder و

Stepped Screw Implant (شکل ۱).



شکل ۱. Stepped Cylinder Implant از جنس تیتانیوم و پوشیده شده به هیدروکسی آپاتایت و Stepped Screw Implant در سیستم Frialit-2.

این نوع ایمپلنتها ثبات اولیه مناسبی داشته و (۱۴ـ۱۲) لبه‌های تیز آنها گرد شده تا از تمرکز نیرو در یک ناحیه بخصوص جلوگیری نماید (۳). ضمناً شیارهای طولی نیز جهت ازدیاد سطح تماس آنها بکار گرفته شده است تا با رشد استخوان در این شیارها از چرخش ایمپلنت جلوگیری شود.

پیچی کردن ایمپلنت به گونه‌ای طراحی شده است که بطور Self Tap در استخوان قرارگیرد. قسمت بالای ایمپلنت پیچی نمی‌باشد. وجود شیار در یک سوم بالای ایمپلنت موجبات جمع شدن پلاک را فراهم می‌آورد. استفاده از این نوع ایمپلنتها در موارد Immediate Tooth Replacement که تطابق کامل بین آلوئلار و ایمپلنت وجود ندارد توصیه می‌گردد. همچنین به گونه‌ای طراحی شده است که دوسوم ایمپلنت مستقیماً در استخوان قرارگرفته و سه دور چرخش کامل لازم است تا ایمپلنت کاملاً در حفره تهیه شده قرار گیرد.

Abutment Crowns و درنتیجه روکش ایمپلنتهای تک دندانی بوسیله سیستم Antirotation شش ضلعی در جای خود بخوبی ثابت قرار می‌گیرند.

Titanium Crown Abutment بوسیله یک Axial Retaining Screw در جای خود ثابت

شده و بطور کامل روی هم قرار می‌گیرند بدون اینکه فاصله‌ای بین این دو جزء باقی بماند.

ایمپلنتها در ۴ قطر و سه طول عرضه شده است. برای اینکه مطمئن شویم که سطح کافی تماس ایمپلنت با استخوان وجود دارد ایمپلنت به قطر ۳/۸ میلیمتر در حداقل طول ۱۱ میلیمتر و در قطر ۴/۵ و ۵/۵ میلیمتر در حداقل طول ۱۰ میلیمتر و ۶/۵ میلیمتر در حداقل طول ۱۳ میلیمتر به بازار عرضه شده است.

سطح ایمپلنت

سطح ایمپلنت با مواد Frios/Apatite Coating (هیدروکسی آپاتایت) و یا Frios/Titanium Coating پوشیده شده است.

برای اینکه اجزاء سطوح ایمپلنتهای پیچی هنگام پیچ شدن در استخوان جدانشود، سطح ایمپلنت Frialit-2 Stepped Screw بوسیله Frios Deep Profiling Technique خشن شده است.

INSTRUMENTATION

دریلهای این سیستم دارای Depth Stop می‌باشد تا طول حفره تهیه شده دقیق باشد. دریل استخوان را سوراخ کرده پیش برده می‌شود تا اینکه بوسیله Depth Stop بر روی تیغه آلوئلار متوقف شود. و چنانچه به علت ناهمواری تیغه آلوئلار یابرای بوجود آوردن Countersink، لازم می‌باشد Depth Stop بوسیله ابزار مخصوص خارج شود.

برای تهیه حفره استخوانی به ترتیب از دریلهای زیر استفاده می‌شود (شکل ۲):

۱. Pilot Hole:

D2 (2mm diameter) ، Twist Drill ، Depth Indicators در طولهای ۱۰، ۱۳ و ۱۵ میلیمتر.

۲. Purchase Site:

Rose Drill, 3.8 mm

۳. زیاد کردن قطر حفره استخوانی:

D3 (3mm diameter), Twist Drill, Depth Indicators در طولهای ۱۰، ۱۳ و ۱۵ میلیمتر.

۴. ازدیاد قطر حفره استخوانی تا قطر نهایی:

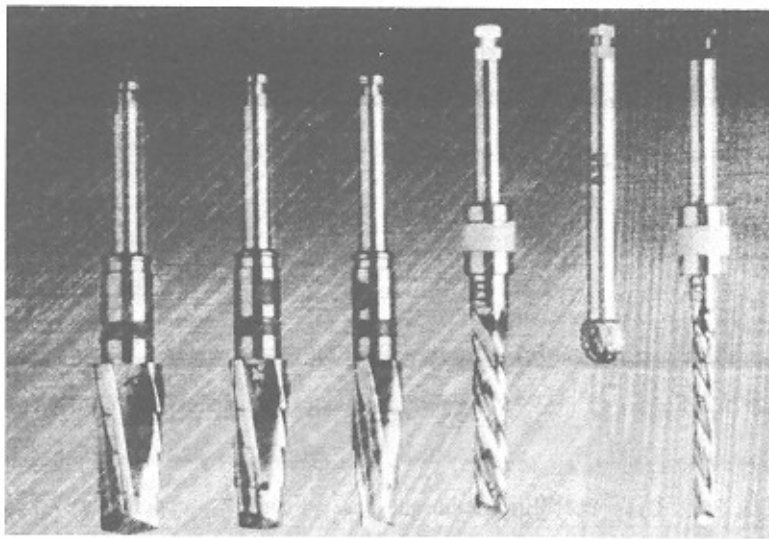

شکل ۲. دریلهای مورد نیاز جهت کاشتن ایمپلنت به ترتیب از راست به چپ

۵. در موارد ایمپلنت سیلندری بوسیله Inserting Instrument که روی Titanium Placement Head قرارگرفته و با ضربات Mallet در جای خود قرار می‌گیرد (شکل ۳).

۶. در موارد ایمپلنتهای پیچی: Placement Instrument رابط بین ایمپلنت و Ratchet قرار می‌گیرد که با چرخش Ratchet ایمپلنت در مکان خود قرار می‌گیرد (شکل ۴).

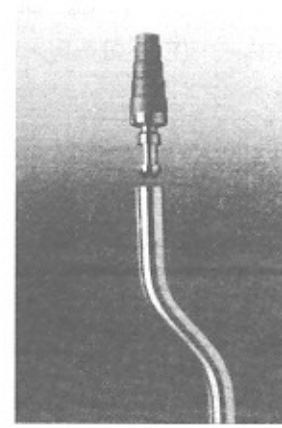

شکل ۳

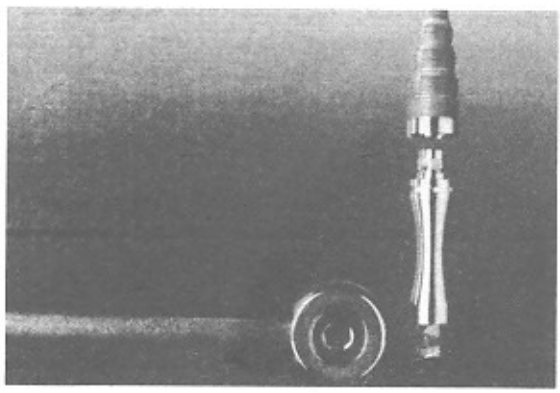

شکل ۴

اجزاء جراحی در یک سینی مخصوص از جنس Anodized Aluminium قرارگرفته که با روشهای معمولی می‌تواند استریل شود.

ایمپلنتها، دریلها و اجزاء پروتز برحسب قطر با رنگ کدگذاری شده است: زرد ۳/۸ میلیمتر، آبی ۴/۵ میلیمتر، سبز ۵/۵ میلیمتر، قرمز ۶/۵ میلیمتر.

ارزیابی بیمار قبل از عمل جراحی

این روش اول بوسیله Nentwig (۱۵) مطرح گردید، که بدین ترتیب می‌باشد.

۱. مدل گچی در وسط ناحیه‌ای که قرار است ایمپلنت قرارگیرد بریده می‌شود.

۲. تحت بی‌حسی موضعی یک سوند که دارای یک endodontic stop می‌باشد مخاط را در چند نقطه سوراخ کرده و قطر مخاط اندازه‌گیری می‌شود. این اندازه‌گیری‌ها به مدل بریده شده انتقال می‌یابد و بدین ترتیب قطر ناحیه مخاط مشخص گردیده و باقیمانده، قطر استخوان می‌باشد. سپس با قرار دادن transparent به اندازه واقعی ایمپلنت، قطر و طول مناسب ایمپلنت تعیین می‌گردد.

در موارد Immediate Implantation، باید مدنظر داشت که در ناحیه آپیکال حفره آلوئلار دندانهای قدامی و پرمولارهای فک بالا، قطر دیواره آلوئلار لابیال یا باکال نازکتر از پالاتال و در فک پایین دیواره لینگوال حفره آلوئلار نازکتر از دیواره باکال می‌باشد. فاکتورهای فوق در انتخاب محور کاشتن ایمپلنت نقش اساسی دارد.

ارزیابی رادیوگرافی

محدودیتهای آناتومی به مانند سینوس ماگزیلا و کانال آلوئلار تحتانی و وضعیت دندان‌های مجاور باید معاینه گردد. اگر علائم التهاب و عفونت در دندانهای مجاور دیده شود اول باید آن دندانها درمان شود. رادیوگرافی پانورامیک جهت مشخص کردن وضعیت دندانها و ساختمانهای آناتومی و رادیوگرافی پری آپیکال جهت مطالعه دقیق‌تر دندانهای مجاور نیاز می‌باشد. با مطالعه رادیوگرافی پری آپیکال عدم وجود هرنوع پاتولوژی ناحیه‌ای تائید شده و زاویه محور طولی ریشه و احتمال کج بودن انتهای ریشه دندانهای مجاور مورد ارزیابی قرار گرفته تا هنگام تهیه حفره استخوانی و کاشتن ایمپلنت به دندانهای مجاور صدمه وارد نیاید و ایمپلنت تا حد امکان در زاویه ایده‌آل قرارگیرد.

رادیوگرافی، تغییر در اندازه ساختمانهای آناتومی می‌دهد. برای اینکه میزان این تغییرات مشخص گردد یک کره فلزی به قطر مشخص در ناحیه کاشت ایمپلنت قرار می‌گیرد و سپس رادیوگرافی انجام می‌گیرد. در موارد تک دندانی برای اینکه کره فلزی هنگام رادیوگرافی در دهان بماند از یک ماده Putty قالب گیری استفاده می‌شود. ماده باید در دهان و در ناحیه بی‌دندانی قرارگرفته بطوریکه حداقل در سطح لابیال یا باکال دو دندان مجاور را دربرگیرد. قبل از آنکه ماده قالب گیری سخت گردد آنرا از دهان خارج کرده و دقیقاً در ناحیه بی‌دندانی روی کرست آلوئلار، کره فلزی قرار داده می‌شود و دوباره ماده قالبگیری در همان موقعیت قبلی در دهان قرار می‌گیرد. تا ماده قالبگیری کاملاً سخت شود. سپس می‌توان هنگام رادیوگرافی آنرا در دهان قرار داد. در هنگام استفاده از رادیوگرافی پری آپیکال توصیه می‌گردد که از Film Holder استفاده شود (۲۴). عکس کره فلزی در رادیوگرافی دیده می‌شود و میزان تغییر مشخص می‌گردد. با استفاده از Clear Template که یک کاغذ شفاف بوده عکس‌های شماتیک ایمپلنت در سایزهای موجود و با بزرگ نمایی‌های مختلف دیده می‌شود. درکنار هرسری بزرگ نمایی عکس شماتیک کره فلزی وجود دارد. برحسب بزرگ نمایی رادیوگرافی که با قرار دادن عکس کره فلزی Clear Template روی عکس کره فلزی رادیوگرافی مشخص می‌گردد می‌توان ارتفاع ایمپلنت را مشخص نمود. همچنین با قرار دادن Clear Template با نسبت ۱:۱ روی مدل قطع شده (که قطر لثه مشخص شده است) قطر ایمپلنت نیز مشخص می‌گردد. اگر هنگام رادیوگرافی از Film Holder استفاده نشود فیلم در دهان خم شده و عکس تغییر اندازه می‌دهد که در فیلم رادیوگرافی مشاهده خواهیم کرد که کره فلزی به شکل بیضی دیده می‌شود (شکل ۵ ب).

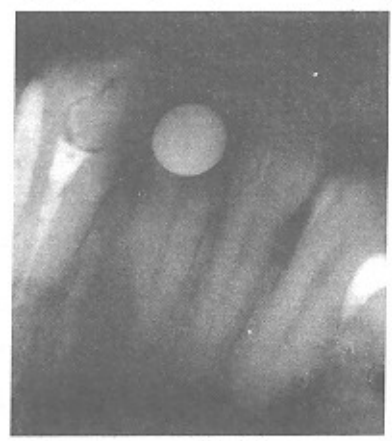

شکل ۵ الف

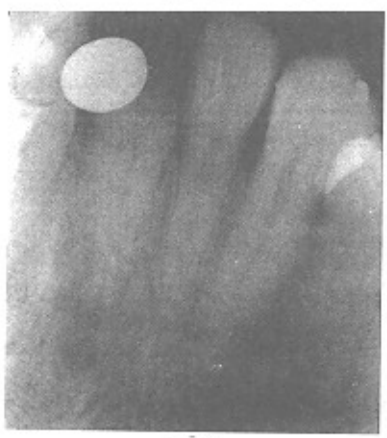

شکل ۵ ب

در موارد تک دندانی به علت استفاده از رادیوگرافی پری آپیکال و محور تاج دندانهای مجاور و متقابل بطور عادی از Surgical Template استفاده نمی‌شود.

Surgical Template در موارد تک دندانی فقط در شرایط خاص کلینیکی (بطور مثال: داشتن دندانهای نامنظم در ناحیه) مورد استفاده قرار می‌گیرد. در این شرایط فراموش نمی‌شود که قبل از عمل جراحی ثبات آن در دهان کنترل شود و Midline این دنچر آکریلی شفاف بطور واضح در ناحیه فرنوم لابیال علامت گذاری می‌گردد. بعلاوه تاج آکریلی دندان مورد نظر از جهت کرونال ـ آپیکال تا نزدیکی پاپیلا بین دندانی قطع می‌شود. سپس از جهت لابیال ـ لینگوال یا پالاتال نصف شده تا جهت قرار دادن فرز مخصوص در ۱ الی ۲ میلیمتری پشت سطح لابیال تاج آکریلی شفاف (و روکش آینده ایمپلنت) فضای کافی وجود داشته باشد.

براساس زمان کاشتن ایمپلنت پس از دست دادن دندان تکنیک جایگزینی بوسیله ایمپلنت به سه گروه طبقه‌بندی می‌شود.

۱ـ جایگزینی فوری IMMEDIATE TOOTH REPLACEMENT

که بلافاصله پس از کشیدن دندان ایمپلنت کاشته می‌شود. اما گاهی اوقات به علت التهاب بافت نرم، وجود عفونت در استخوان، احتمال نیاز به Bone Augmentation این روش مناسب نمی‌باشد. زیرا لازم است که بافت نرم ترمیم یابد.

۲ـ جایگزینی تأخیری سریع

DELAYED IMMEDIATE TOOTH REPLACEMENT

هدف این روش این است که مدت زمانی بگذرد تا عفونت استخوان و یا التهاب بافت نرم رفع شده باشد. بعلاوه در صورت نیاز Bone Augmentation بافت نرم بالغ جهت پوشاندن Membrane وجود داشته باشد. از طرف دیگر این فاصله زمانی باید حداقل باشد. براساس تجربه موجود ۱۰ هفته فاصله زمانی مناسب است. اگر کمتر از آن انتخاب شود، گرچه ظاهراً بافت نرم ترمیم یافته اما هنگام برداشتن فلپ دیده خواهد شد که قسمت مرکزی دهانه آلوئلار کاملاً ترمیم نیافته و سوراخ می‌گردد (شکل ۶). گرچه در سیستم Frialit-2 مشکلی بوجود نمی‌آورد اما استفاده از Membrane دیگر امکان پذیر نیست. در این مدت حفره آلوئلار نیز با بافت استخوانی نابالغ پرشده و تماس مستقیم بیشتری بین ایمپلنت و بافت استخوان بوجود می‌آید.

۳ـ جایگزینی تأخیری طولانی DELAYED TOOTH REPLACEMENT

در این روش نه فقط استخوان تحلیل می‌رود بلکه تحلیل بافت نرم نیز دیده می‌شود.

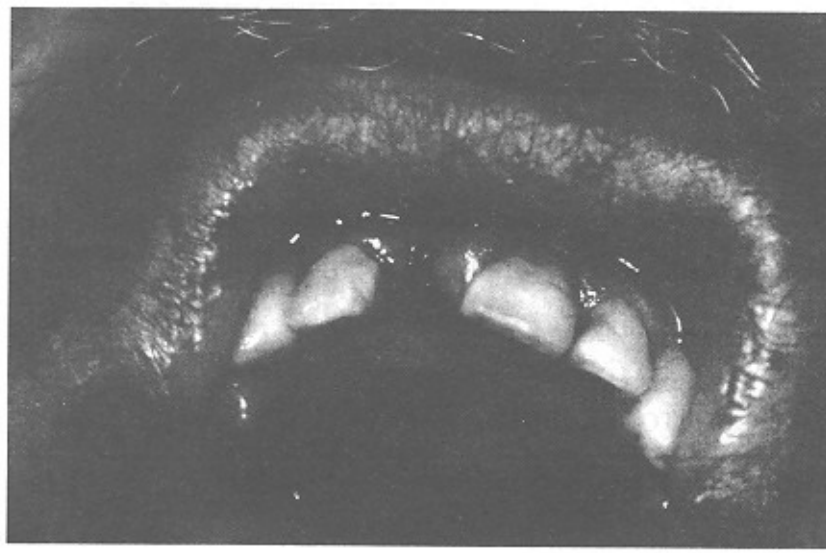

شکل ۶. قسمت تاجی Titanium Sealing Screw در دهان بیمار دیده می‌شود که در صورت تمیزنگاه داشتن آن مشکل بوجود نمی‌آید.

همانطور که ملاحظه شد برای هر مورد خاص استفاده از ایمپلنت نکات دقیقی وجود دارد که بایستی با دقّت خاص و همه جانبه سنجش صحیح انجام و ایمپلنت مناسب انتخاب و بکار رود و ضرورت کنترلهای بعدی نیز رعایت گردد تا بتوان حداکثر بهره‌گیری را از این نوع جایگزینی بدست آورد.

REFERENCES:

منابع لاتین :

1. (R.23) Babush, CA; Shimura, M: 1993; Five year statistical and clinical observations with the iMz two-stage osteointegrated implant system. int. j. oral maxilliofac. implants, 8(3): 245-53.
2. (R.7) Cawood JI; Howell RA:1988. A classification of the edentulous Jaws. int. j. Oral and maxillofac. Surg., 17:232-6.
3. (R.20) Cook, SD. [et al.]. 1993. the Effect of surface macrotexture on the mechanical and histologic characterisitics of hydroxyapatite coated dental implants. j.oral implant.,19: 288-94.
4. (R.19) Cook SD.; Thomas, KA.; Kay, JF. 1991. Experimental Coating defects in hydroxy appatite-Coated implants. Clin. orthop., 265: 280-90
5. (R.12) Heimke, G. 1980. Generalization of bio mechanical Rules for the fixation of bone, joint and tooth replacement. j. Biomat. Res., 14: 537-45.
6. (R.14) Heimke, G. 1983. Bioinert Ceramics. in: Cermics in surgery. Vincenzini (ed). Amesterdam, ElSevier.
7. (R.13) Heimke, G. [et al.]. 1981. The Effects of Mechanical factors on biocompatibility tests. j.Biomed. Eng., 3:209-13.
8. (R.8) Heimke, G; Griss, P; Krempian, B, 1976. Ceramic endoprostheses. Powder Metal. int., 8:77.
9. (R.11) Heimke, G.; Schulte, w.; dHoedt, B. 1986. The influence of material and dimension in the gingival attachment to implant. clin. Mat., 1:147-50.
10. (R.2) d' Hoedt B.; Heimke G.; Schulte w.1987. Ceramic in clinical applications vincenzini p(ed). in materials science Monograph No 39. Amesterdam, Elsevier, 219-33.
11. (R.10) d'Hoedt B.; Lukas, D. 1987. Verlaufmessungen Parodontaler indizes beim Tubingen implant aus Frialit Zahnarzi. implantologie., 6-14.

12. (R.1) d'Hoedt B; Schultew. 1987. ZWR, Das Deutsche Zahnartzteblatt., 118-21.

13. (R.6) Holland R; [et al.]. 1983. Influence of bony Resorption on endodontic treatment. Oral. surg., 55: 191-203.

14. (R.16) Jaffin, RA.; Berman , CL. 1991. The Excessive loss of Branemark fixtures in type 4 bone: A five year analysis. J. Periodontol., 62:2-4.

15. (R.9) Kawahara, H; [et al.]. 1987. 1oth int biomat symp., san Antonio, Texas.

16. (R.21) Kay, JF. 1993. Calcium phosphate Coatings: understanding the chemistry and biology and their effectiveness use.Compend. Contin. Educ. Dent., Suppl. 15:520-25.

17. (R.18) Nentwig, GH. 1985. Die implantation with munich frialit implant I, Quintessenz., 36(8): 1411-6.

18. (R.15) Nentwig, GH. 1985. Die spatimplantation mit dem frialit-implant type munchen (I+II) Die Quintessence., 36: 1-15.

19. (R.22) Oesterele, LJ; Cronin, RJ; Ranly, DM. 1993. Maxillary implants and the growing Patient. int. j. oral maxillofac. implants. 8: 377-87.

20. (R.17) Quayle, A.A.; [et al.]. 1989. The immediate or delayed Replacement of tooth by permucoal intra - osseousimplant the tubingen implant System. Part1. implant design Ration ale for use and pre-operative assessment. Br. Dent. J.,166: 365-70.

21. (R.24) Rushton, VE; Horner, k. 1994. Acomparative study of Radiographic quality with five periapical techniques in general dental practice. Dento. maxillofac. Radiol., 23: 37-45.

22. (R.3) Schulte W.1984. intraossous Al203 (Frialit) Tubingen implant. development status after eight years (I). Quintessence int., 15:1-18.

23. (R.4) Schulte W. 1984. intraosseous Al 203 (Frialit) Tubingenimplant. development) status after eight years (II). Quintessence int., 15:19-35.

24. (R.5) Schulte W. 1984. introsseous Al 203 (Frialit) Tubingen implant. development stuatus after eight years (III) Quintessence int., 15:36-9.