سال هشتم
شماره ۴ ـ ۳
پاییز و زمستان ۱۳۷۵
مجله دندانپزشکی

مقاله علمی

رادیوگرافی در ایمپلنتولوژی دندانی

دکتر شهرام نامجوی نیک*

چکیده

معمولاً در ایمپلنتولوژی دندانی، رادیوگرافی‌های داخل و خارج دهانی جهت تعیین میزان تحلیل استخوان فک بکار گرفته می‌شود. در این مقاله محدودیت تکنیکهای مختلف رادیوگرافی مورد بررسی قرار گرفته و تکنیک جدیدی نیز جهت اندازه گیری میزان از دست دادن استخوان در اطراف ایمپلنت دندانی از جنس تیتانیوم بوسیله رادیوگرافی توصیه شده است.

استفاده از نگهدارنده مخصوص فیلم:

معمولاً از رادیوگرافی‌های پری آپیکال هنگام طرح درمان ایمپلنت استفاده می‌شود [۱]. بعضی از ایمپلنتولوژیستها ترجیح می‌دهند که Special positioning device را جهت ثابت نگاه داشتن رابطه بین فیلم، ایمپلنت و اشعه رادیوگرافی بکارگیرند [۲].

Mourshed و Mckinney دو تکنیک، Bisecting angle, paralleling technique را با نگاهدارنده‌های فیلم (Film holders) بکار گرفتند و مشاهده کردند که فیلمهای غیر قابل قبول به ترتیب ۴۹/۹٪ و ۴۱٪ می‌باشد.

موثر بودن استفاده از نگاهدارنده‌های فیلم مختلف بوسیله Rushton و Horner مقایسه گردید. در رادیوگرافی پری آپیکال استفاده از نگاهدارنده‌های فیلم

* MS , D.D.S عضو هیئت علمی دانشکده دندانپزشکی دانشگاه شاهد.

(Stab, Eggen, Superbite) تغییر معنی‌داری در کاستن میزان فیلم‌های غیر قابل قبول داشت. اما سیستم Rinn کمتر موفق بود [۱۰]. آموزش تخصصی در استفاده از نگاهدارنده‌های فیلم و ارائه دفتر راهنمای دقیق و کاملتر از طرف شرکت‌های سازنده می‌تواند در بالا بردن کیفیت رادیوگرافی نقش داشته باشد.

ارزش تکنیکهای رادیوگرافی:

رادیوگرافی‌های پانورکس جهت ارزیابی میزان استخوان آلوئلار، دندانهای باقیمانده، موقعیت ساختمانهای آناتومی و تشخیص بیماری استخوان مورد استفاده قرار می‌گیرد.

در توموگرافی‌های پانورامیک جهت ایمپلنت دندانی (Cross-sectional implant radiography) ، اشعه رادیوگرافی عمود بر استخوان در ناحیه‌ای که قرار است ایمپلنت کاشته شود تابانده می‌شود. میزان بزرگ نمائی، برحسب نوع دستگاه تفاوت می‌کند اما ثابت و مشخص می‌باشد. دستگاه‌های مختلف پانورامیک محورهای چرخش یکسان ندارند و بطور کلی براساس محور چرخش به گروههای زیر تقسیم می‌شوند [۱۸].

Two fixed axes (Panorex, Panorex II)

Three fixed axes (Orthopantomograph model PI)

Continous variable axes (Panelipse)

Combination of fixed and variable axes (Orthopantograph models OP2, OP3)

معمولاً سه علت اصلی انحراف در تشخیص رادیوگرافی‌های پانورامیک وجود دارد [۱۸].

الف. تغییر به علت خود سیستم رادیوگرافی

ب. تغییر در موقعیت بیمار

ج. هنگام پردازش فیلم

بطور عموم در رادیوگرافی پانورکس میزان تغییر در اندازه عمودی کمتر از افقی است که براساس اندازه‌های (بزرگنمائی) افقی مورد اعتماد نمی‌باشد در حالیکه اندازه‌گیری‌های عمودی به اندازه‌های واقعی آناتومی نزدیکتر است.

Akesson و همکارانش دقت تشخیص فیلم‌های پانورکس و داخل دهانی را مقایسه کردند.

در ماگزیلا تفاوتی در کیفیت فیلمها دیده نشد اما در ماندیبل فیلمهای رادیوگرافی پری آپیکال از کیفیت بهتری برخوردار بودند [۱۹]. فیلمهای رادیوگرافی بایت وینگ در نواحی خلفی فک بالا و پائین موثرتر بوده است [۱۹]. در فیلمهای پری آپیکال و پانورامیک نواحی کانین و پرمولار ماگزیلا در ارزیابی سطح استخوان غیرقابل پیش‌بینی (Unpredictable) بوده‌اند که در فیلمهای بایت وینگ چنین نبود.

استفاده از فیلمهای پانورامیک در ناحیه قدامی ماندیبل به علت دانسیته کم کرست آلوئلار بیشترین تغییر را داشت. بطور کلی رادیوگرافی‌های پری آپیکال در مقایسه با پانورامیک بخصوص در ماگزیلا از دست دادن استخوان را مخفی می‌کرد. زمانی که محققین از دست دادن استخوان را بین فیلمهای پانورامیک و داخل دهانی نمره می‌دادند اتفاق نظر در تشخیص فک بالا ۶۶٪ و در فک پائین ۷۴٪ بود. اما این اتفاق نظر در موارد از دست دادن شدید استخوان کمتر دیده شد. بخصوص در فک بالا که رادیوگرافی‌های پانورامیک نسبت به پری آپیکال از دست دادن شدید استخوان را در این ناحیه وسیعتر نشان می‌دادند [۲۰].

Frieland توصیه کرد که از رادیوگرافی‌های پری آپیکال بطور استاندارد شده استفاده شود [۲۱]. اما رادیوگرافی‌های پری آپیکال محدودیتهای خود را دارا است. بطور مثال هنگامی که وستیبول یا کام کم عمق وجود دارد استفاده از تکنیک موازی (Parallel) ممکن نمی‌باشد.

براساس اینکه هر تکنیک رادیوگرافی مزیت و محدودیتهای خاص خود را دارد Truhlar و همکارانش توصیه کردند که رادیوگرافی پانورکس بطور عموم استفاده گردد و در صورت نیاز رادیوگرافی پری آپیکال درخواست گردد [۱۹].

متأسفانه رادیوگرافی‌های فوق فقط اطلاعاتی در طرف مزیال و دیستال ایمپلنت را نشان می‌دهند. به این دلیل که اشعه ایکس از ایمپلنت از جنس تیتانیوم عبور نمی‌نماید و به فیلم نمی‌رسد در نتیجه اطلاعات بسیار ضعیفی از سطوح فاسیال و لینگوال کرست استخوان می‌توان بدست آورد [۱۹].

Ludlow و همکارانش دقت تشخیص رادیوگرافی‌های پری آپیکال، توموگرافیک و Cross sectional occlusal را در ارزیابی تحلیل استخوان در سطوح فاسیال و لینگوال ایمپلنت از جنس تیتانیوم بررسی کردند. نتیجه نشان داد که فیلم Cross sectional occlusal از دقت بیشتری برخوردار بود [۱۶]. اما وجود Prosthetic abutments یا روکشهای متصل به آن، محدودیت در استفاده از این تکنیک را

بوجود می‌آورد مگر آنکه قبل از رادیوگرافی Prosthetic abutments خارج شوند، که معمولاً توصیه نمی‌گردد.

Gomez-Roman و همکارانش Peri-implant radiolucencies را در فیلم‌های رادیوگرافیک به پنج گروه تقسیم نمودند [۳].

I. Cleft shaped
II. Bath-tub shaped
III. Wedge shaped
IV. Various combinations (I-V)
V. Horizontal form

شکل ۱. طبقه بندی peri-implant radiolucencies بوسیله Gomez-Roman و همکارانش [۳].

تعاریف ارزیابی تحلیل استخوان:

تعاریف مختلفی جهت ارزیابی و اندازه‌گیری تحلیل استخوان بیان شده است:

Adel و همکارانش [۴]:

تحلیل لبه استخوان (Loss of marginal bone) ، سطح لبه استخوان (Marginal bone level) ، ارتفاع لبه استخوان (Marginal bone height) ، تغییرات ارتفاع لبه استخوان (Changes of marginal bone height)

Albrektsson و همکارانش [۵]:

رادیولوسنسی اطراف ایمپلنت (Peri-implant radiolucency) ، سطح قائم استخوان (Vertical bone level) ، اندازه‌گیرهای ارتفاع استخوان (Bone height measurement) ،

تحلیل لبه استخوان (Loss of marginal bone) ، تغییرات ارتفاع لبه استخوان (Changes of marginal bone height).

Meijer و همکارانش [۶] :

تحلیل لبه استخوان (Marginal bone loss) ، ارتفاع استخوان (Bone height) ، ارتفاع لبه استخوان (Marginal bone height) ، سطح استخوان (Bone level).

Jansen و همکارانش [۳] :

تحلیل استخوان اطراف ایمپلنت (Peri-implant bone loss) ، رادیولوسنسی‌های اطراف ایمپلنت (Peri implant radiolucencies) ، سطح استخوان (Bone level) ، عرض نقص استخوان (Width of the bone defect).

استفاده از *Computed aided Tomography* :

Computeraided tomography یا CT Scan از اشعه جهت ساخت یک تصویر دیجیتالی که در مانیتور کامپیوتر یا فیلم ثبت می‌گردد، استفاده می‌نماید.

CT Scan معمولاً در درمان ایمپلنت دندانی در بیمارانی که نیاز به تعداد زیادی ایمپلنت یا پیوند بزرگ استخوان (از استخوان لگن یا پاریتال) دارند بکار گرفته می‌شود.

جهت گرفتن اسکن، بیمار در حالت Supine مخصوص اسکن قرار گرفته، طرف ماگزیلا و کام سخت عمود بر میز اسکن و برای ماندیبل Arch ریج آلوئلار عمود بر میز اسکن قرار می‌گیرد [۱۱، ۱۲].

سپس Multiplaner reformatting (MPR) صورت می‌پذیرد که سه تصویر اصلی دیده می‌شود،

- Panoramic
- Cross sectional
- Axial

برشهای اسکن هر کدام ۲ میلی‌متر می‌باشد CT reformatting به اندازه حقیقی بوده و می‌تواند در مورد تدوام دیواره کورتیکال و ارتفاع استخوان به ما اطلاعات دهد [۱۳].

Quirynen و همکارانش سه تکنیک اسکن در ماگزیلا و ماندیبل اجساد را مقایسه و بررسی کردند:

- Direct scanning
- Standard CT reconstruction
- Multiplaner reconstruction

Direct scanning بخصوص در نواحی کانین و پرمولار تصویر رادیوگرافی را overestimate نشان می‌داد.

در Multiplaner reconstruction طول ایمپلنت و عرض استخوان را underestimate نشان می‌داد. Standard reconstruction از دو تکنیک دیگر بیشتر قابل اعتماد بود [۱۴].

مضرات CT در ایمپلنتولوژی دندانی بدینگونه می‌باشد [۱۳، ۱۴] :

مواد فلزی در دهان (آمالگام، روکش) تولید Artefact می‌نماید

بیمار بمدت طولانی باید بی‌حرکت باشد

انتخاب جهت بیمار در تکنیک Sagittal مشکل می‌باشد

کمتر در دسترس می‌باشد

گران است

دوز اشعه بالا می‌باشد

اهمیت نقطه مرجع :

پیوسته بر اهمیت تعریف‌یک نقطه‌مرجع در هر سیستم ایمپلنت دندانی تاکید شده است [۳]. معمولاً تشخیص بین سطح فوقانی ایمپلنت و Sealing screw یا Abutment crown کار آسانی نمی‌باشد. ارتفاع قسمت خارج استخوانی ایمپلنت‌ها تقریباً نیم میلیمتر می‌باشد. طول (ارتفاع) Sealing screw تقریبا یک میلیمتر بوده و با دقت اندازه‌گیری + / - یک میلمتر کل عدم دقت به ۲/۵ میلیمتر می‌تواند برسد.

Gomez-Roman و همکارانش تأکید کرده‌اند که نقطه مرجع پس از قرار گرفتن قطعات پروتز در رادیوگرافی باید به راحتی قابل تشخیص باشد [۳].

اندازه‌گیری میزان تحلیل استخوان:

بطور کلی رادیوگرافی به تنهائی نمی‌تواند معیار موفقیت ایمپلنت دندانی باشد. Nystrom و همکارانش در ۱۱ ایمپلنت که کلینیکی لق بودند علائم از دست دادن استخوان در رادیوگرافی را نیافتند [۲۲]. بهر حال Grondahl و Lekholm اعلام کردند که در ۸۳٪ از موارد رادیوگرافی، ایمپلنت از دست رفتنی (Compromised implant) قابل تشخیص می‌باشد [۸].

تجربه ما:

چون مشخص کردن یک نقطه مرجع در ایمپلنت مشکل می‌باشد و تشخیص و اندازه‌گیری طول اتصال ایمپلنت به استخوان دقیق‌تر از اندازه‌گیری تحلیل استخوان (رادیولوسنسی) است روش جدیدی جهت اندازه‌گیری تحلیل استخوان بکار گرفته شد.

پروتکل انتخابی جهت اندازه‌گیری تحلیل استخوان اطراف ایمپلنت بدینگونه می‌باشد:

نقطه ماگزیمم آپیکال ایمپلنت دندانی به عنوان نقطه مرجع انتخاب شده و یک خط تانژانت عمود بر محور طولی ایمپلنت کشیده می‌شود.

فرمول زیر ارتباط بین طولهای رادیوگرافیک و طولهای اصلی را مشخص می‌کند (شکل ۲).

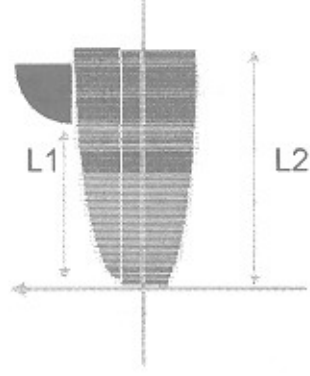

شکل ۲. آنالیز میزان از دست دادن استخوان در اطراف ایمپلنت دندانی از جنس تیتانیوم بوسیله رادیوگرافی

L1 = طول تصویر قسمتی از ایمپلنت که در داخل استخوان است

L2 = طول تصویر تمام ایمپلنت در رادیوگرافی

L3 = طول حقیقی ایمپلنت

L4 = طول حقیقی قسمتی از ایمپلنت که در داخل استخوان است

$L4 = (L1 \times L3) : L2$

طول واقعی ایمپلنت منهای طول واقعی ایمپلنت پوشیده شده از استخوان، طول استخوان از دست رفته (defect) را مشخص می‌کند. بدین ترتیب یک رادیوگرافی ۲ هفته پس از کاشتن ایمپلنت به عنوان مرجع و رادیوگرافیهای دیگر سالهای بعد از آن گرفته می‌شود.

با روش فوق موفقیت کاشتن ۶۰۴ ایمپلنت Frialit-2 و IMZ و میزان تحلیل عمودی استخوان در دانشکده منچستر (انگلستان) بررسی گردید [۲۳، ۲۴].

بحث و نتیجه:

اکثر تعاریف فوق فقط یک بعد از رادیوگرافی (یعنی ارتفاع) توجه داشته‌اند اما Jansen و همکارانش [۳] عرض رادیولوسنسی را نیز مد نظر گرفته‌اند و تعریف آنان دو بعد از فیلم رادیوگرافی را بررسی می‌نماید.

گرچه رادیوگرافی بایت‌وینگ کمترین تغییر در تصویر عمودی رادیوگرافی را در قسمت فوقانی و خلفی ماندیبل و ماگزیلا داراست اما به علت اینکه کل طول ایمپلنت دیده نمی‌شود، نمی‌توان نقطه مرجع مناسب را انتخاب کرد [۱۹، ۳]. بنابراین استفاده از آن توصیه نمی‌گردد.

اینکه تکنیک رادیوگرافی پری‌آپیکال یا پانورامیک بکار گرفته شود نیاز به تحقیق بیشتر دارد اما در صورت استفاده از پری‌آپیکال، بکار گرفتن یکی از نگاهدارنده‌های فیلم (Stab, Eggen, Superbite) الزامی است. در صورت تمایل استفاده از پری‌آپیکال یا پانورامیک جهت مقایسه، باید با همان تکنیک و دستگاه (پانورکس یا نگاهدارنده فیلم) بکار گرفته و میزان از دست دادن استخوان اطراف ایمپلنت مقایسه شود.

تفاوت در تعاریف رادیوگرافی تحلیل استخوان، عدم داشتن پروتکل مشخص در تکنیک رادیوگرافی و نقاط ضعف تکنیکهای مختلف رادیوگرافی نشان می‌دهد که رادیوگرافی را به عنوان یک معیار مطلق جهت نشان دادن موفقیت ایمپلنت نباید بکار گرفت.

گرچه با روش فوق فقط فاصله عمودی تحلیل استخوان بررسی می‌گردد اما مطالعه حاضر نشان داده که با این روش درصد خطا کاسته و تمام سیستمهای مختلف ایمپلنت دندانی با همین

روش تحت مطالعه می‌توانند قرار گیرند. طول Cover screw یا Crown abutment تاثیری بر اندازه‌گیری این روش ندارد [۲۳، ۲۴]. ولی أشکال مختلف دیگری نیز در رادیوگرافی دیده شده، بطور مثال یک خط رادیولوسنسی که تمام سطوح ایمپلنت را در بر گرفته، در صورتی که از نظر کلینیکی ایمپلنت دارای تحلیل استخوان نبوده است.

در این بررسی معیار ایمپلنت‌های در حال از دست رفتن (Compromised implants) ، از دست دادن بیش از یک میلی‌متر استخوان در رادیوگرافی را در پایان سال اول در نظر گرفته بعلاوه معیارهای زیر نیز گنجانده شده است:

وجود بافت نرم التهابی مقاوم در اطراف ایمپلنت، عدم تهیه پروتز موفق (از جهت فانکشنال و یا زیبائی) و ایمپلنتهائی که به علت موقعیت یا جهت نامناسب در زیر لثه باقی مانده است (Sleeping implants).

با تشکر از دکتر Igor Blumand بخاطر ترجمه مقالات آلمانی به زبان انگلیسی

REFERENCES

منابع لاتین:

1. (Ref.4) Adell, R. 1981. A 15 - Year of osseointegrated implants in the treatment of the edentulous jaw. ***int. j. oral surg.*** 10:387-416.
2. (Ref.19) Akesson, L; Rohlin, M; Hakansson, j. 1989. marginal bone in periodontology disease: an evaluation of image quality in panoramic and intra - oral radiography. ***Dentomaxillofac. Radiol.*** 18: 105-12.
3. (Ref.5) Albrektsson, T.; Sennerby, L. 1991. State of the art in oral implants. ***j. Clin. periodontol.*** 18: 474-81.
4. (Ref.2) Cox, j.F, Pharoah, M. 1986. An alternative holder for radiograph evaluation of tissue integrated prostheses. ***j. of prosthet. Dent.*** 56: 338-47.
5. (Ref.20) Douglass, Cw; Valachovic, RW; wijesinha, A. 1986. Clinical efficacy of dental radiography in the detection of dental Caries and periodontal diseases. ***Oral surg. Oral med. Oral pathol.*** 62: 330-9.
6. (Ref.21) Frieland, B. 1987. The clinical evaluation of dental implants-a review of the literature with emphasis on the radiographic aspects. ***j. of oral implantol.*** 13: 101-11.
7. (Ref.3) Gomez - Roman, G; [etal.]. 1995. Eine methode zur quantitatven erfassung und statistichen auswertung des peri implantaren Knochenabbaus. ***Stomatologie.*** 92(9): 463-71.
8. Grondal, k; Lekholm, U. 1997. The predictive value of radiographic diagnosis of implant stability. ***int. J. Oral maxillofac. implants.*** 12: 56-64.

9. (Ref.7) Jansen, V.K;1993. Zur Genaugkeit des orthopantomongramms bei der Bestimmung des knochenabbaus an IMZ implantaten. X Xahhnarxtl. ***implantol.*** 9: 200-4.

10. (Ref.12) Klinge, B; Petersson, A; Maly, p. 1989. Location of the mandibular canal: Comparison of macroscopic findings, Conventional radiography, and computed tomography. ***int. j. of oral maxillofac. Implants*** 4: 327-31.

11. (Ref.16) Ludlow, JB; [etal.]. 1995. Radiologic evaluations of alveolar crest obscured by dental implants. ***implant. Dent.*** 4: 13-8.

12. (Ref.6) Meiger, H.J.A; Steen, W.H.; Bosman, F. 1993. A Comparison of methods to assess marginal bone height around endosseous implants. ***J. clin. periodontol.*** 20 & 250-3.

13. (Ref.17) Miles, DA; Van Dis, ML. 1993. Implant radiology. ***Dent. Clin. North Am.*** 37: 645-68.

14. (Ref.9) Mourshed, F. Mckinney, Al. Acomparison of Paralleling and bisecting radiographic techniques as experienced by dental students. ***Oral surg. Oral med. Oral Pathol.*** 33: 284-96.

15. (Ref.22) Nystrom, E; [etal.]. 1996. Autogenous Onlay bone grafts fixed with screw implants for the treatment of severly resorbed maxillac. ***int. j. of oral maxillofac. Surg.*** 1996. 25: 351-9.

16. (Ref.24) Quayle, AA; [etal.]. 1977. Areview of 67 grafting procedures to intra oral sites utillizing autogenous bone harvest from the iliac crest. Abstract ***7th international friatec symposium april 4-5. Frankfurt-main, Germany***.85.

17. (Ref.14) Quirynen, M; [etal.]. 1992. the CT scan standard reconstruction technique for reliable jaw bone Volume determination. ***int.j - of oral maxillofac. implants.*** 7: 13-80.

18. (Ref.10) Rushton, VE; Horner, k. 1994. Acomparative study of radiographic quality with five periapical techniques in general dental practice. ***Dentomaxillofac. Radiol.*** 23: 37-45.

19. (Ref.11) Schwartz, MS; Rothman, SLG; cheftz, N. 1989. Computed tompgraphy in dental implantation surgery: osseointegration. ***Dent. clin. North Am.*** 33: 555-97.

20. (Ref.1) Sewerin, ib. 1992. Identification of dental implants on radiographs. ***Quintessence Int.*** Vol 23(9): 611-618.

21. (Ref.18) Trunhlar, RS; Morris, HF; Ochi, S. 1993. A review of panoramic radiography and its potential use in implant dentistry. ***implant. dent.*** 2: 122-30.

22. (Ref.15) Williams, MYA; Mealey, BL; Halmon, WM. 1992. The role of computerized tomography in dental implantology. ***int. j. of oral mxaillofac. implants.*** 7: 373-80.

23. (Ref.13) Wishman, MS; Bahat, O; krane, M. 1988. Computed tomography as an adjunct in dental implants surgery. ***int. j. Oral maxillofac implants.*** 8: 31-47.

24. (Ref.23) Young, MP; Quayle, AA; namjonik, sh. 1977. Abstract ***7th international friatec symposium. April 4-5 Frankfurtmain, Germany.*** 84.