سال دهم
شماره ۲-۱
بهار و تابستان ۱۳۷۷

مجله دندانپزشکی

مقاله علمی (تحقیقی)

بررسی اثرات کاربرد Palatal Expansion بر انساج اطراف دندان

دکتر اسفندیار اخوان نیاکی*

دکتر جواد چلیپا**

چکیده:

برای درمان کراس بایت‌های خلفی می‌توان از دستگاه *Rapid (R.M.E) Maxillary Expansion* استفاده کرد. تعداد ده نفر بیمار مورد تحقیق و بررسی قرار گرفتند. مدت درمان بیماران ۳۵/۳ روز با دامنه حداکثر ۵۰ روز و حداقل ۲۸ روز بود. شاخصهای کلینیکی *PD* و *PAL* که تعیین کننده میزان از بین رفتن پریودنشیوم می‌باشد اندازه‌گیری و ثبت شد، معلوم گردید که بخوبی می‌توان از *R.M.E* استفاده کرد و در صورتی که آماس و التهاب لثه‌ای وجود نداشته باشد و کنترل پلاک مناسب باشد، دستگاه هیچ‌گونه اثر سوئی بر نسوج پریودنشیوم ندارد.

مقدمه :

سالهای زیادی است که از دستگاه پالاتال اکسپانشن جهت رفع ناهنجاری کراس بایت خلفی ماگزیلا استفاده می‌شود زیرا برای ایجاد تغییرات آناتومیکی Base استخوان فک بالا، الزاماً باید از وسیله ارتوپدی استفاده کرد که مکانیسم‌های متعددی مانند میزان اتساع فکی و نوع

* دانشیار گروه آموزشی ارتودنسی دانشکده دندانپزشکی دانشگاه علوم پزشکی تهران.

** استادیار گروه آموزشی ارتودنسی دانشکده دندانپزشکی دانشگاه علوم پزشکی تهران.

دستگاه و سن بیمار در هنگام کاربری آن موثرند. اکسپانشن ابتدا در ۱۸۹۰ توسط EC.Angle ، در دختری ۱۴ ساله برای فک بالا بکار رفت ولی به علت عدم وجود دستگاه X-Ray در آن زمان، اثبات اکسپانشن ماگزیلا و شیار میانی فک بالا مقدور نبود و بعد از کشف X-Ray این امر به اثبات رسید.

مسلماً پس از کاربرد این دستگاه اثراتی در انساج اطراف دندانها بوجود آمد که در این تحقیق مورد بررسی قرار گرفت.

بررسی مقالات:

انساج لثه، لیگامان‌های پریودنتال، سمان و استخوان آلوئول، بافت پریودنشیوم را تشکیل می‌دهند که لثه خود از سه قسمت لثه آزاد، لثه چسبنده و لثه بین دندانی تشکیل می‌شود. عرض لثه آزاد کمی بیشتر از یک میلی‌متر است. لثه بین دندانی در قسمت قدامی مثلثی شکل و در قسمت خلفی شامل دو مخروط باکالی و لینگوالی یا پالاتالی است. لثه چسبنده کراتینیزه یا پاراکراتینیزه بوده و فاقد طبقه Sub Mucosa است و لذا به‌طور محکمی به استخوان زیرین چسبندگی دارد و عرض متغیری از ۹-۱ میلی‌متر را دارا است. مجموعه لثه آزاد و لثه چسبنده را بنام Keratinized Gingiva گویند.

لیگامان پریودنتال دارای ساختمان نسج همبندی بوده و اطراف ریشه دندانها قرار دارد و با فضاهای استخوانی ارتباط دارد و مهمترین جزء آن الیاف یا فیبرهای اصلی است که ساختمان اسفنجی داشته که از یک طرف به سمان و از طرف دیگر به داخل استخوان نفوذ می‌کند و بنام الیاف شارپی خوانده می‌شود. سایر فیبرهای لیگامان پریودنت، فیبرهای الاستیک یا Oxitalan و فیبرهای کلاژن هستند.

سمان هم، بافت آهکی سختی است که ریشه را پوشانده و رابطی جهت اتصال رشته‌های کلاژن به ساختمانهای مجاور است و فاقد عروق خونی لنف و اعصاب می‌باشد که به دو فرم اصلی سمان آسلولار یا سمان اولیه و سمان سلولار یا سمان ثانویه می‌باشد.

زوائد آلوئول، دارای دیواره داخلی که لایه‌ای نازک از استخوان متراکم می‌باشد، استخوان محافظ که خود شامل ترابکول‌های استخوان اسفنجی و صفحات استخوانی (استخوان متراکم) است و بالاخره تیغه‌های بین دندانی که از استخوان اسفنجی محاصره شده توسط استخوان متراکم تشکیل شده است.

نیروهای اکلوزالی وارده به دندان، پس از رسیدن به لیگامان پریودنتال، به جدار داخلی استخوان یا حفرات آلوئول می‌رسد و توسط ترابکول‌های استخوان اسفنجی کنترل می‌شود.

اپی‌تلیوم لثه نقش حفاظتی برای سایر نسوج پریودنشیوم را دارد و شامل اپی‌تلیوم دهانی، شیار لثه و فانکشنال می‌باشد. اپی‌تلیوم دهانی شامل سه گروه سلولی ملانوسیت، سلول‌های لانگرهانس و سلول‌های غیرمشخص است. دوباره سازی اپی‌تلیوم در لایه بازال صورت می‌گیرد و لذا آنرا لایه زاینده هم می‌گویند.

لثه آزاد، دیواره نرم سالکوس لثه را تشکیل می‌دهد و در قاعده توسط اپی‌تلیوم فانکشنال به سطح دندان تماس دارد.[1] در حالیکه اپی‌تلیوم فانکشنال از نظر مورفولوژیکی با اپی‌تلیوم سالکولار و دهانی متفاوت است ولی اپی‌تلیوم سالکولار و دهانی از نظر ساختمان بسیار شبیه بهم می‌باشند و در اثر افزایش سن، تعداد لایه‌های سلولی اپی‌تلیالی افزایش می‌یابد. در نخستین روزهای تجمع پلاک یک پاسخ آماسی حاد بوجود می‌آید و رابطه طبیعی نسج لثه‌ای با سطح دندان تغییر می‌کند و اتصالات بین سلولی از بین رفته و تغییرات مهمی در فانکشنال اپی‌تلیوم ایجاد می‌شود،[2] در نتیجه تجمع باکتریال پلاک، نسج همبندی سالکوس ملتهب شده و لثه مارژینال افزایش حجم یافته و پاکت تشکیل می‌شود. در مورد مکانیسم تخریب الیاف کلاژن دو نظریه وجود دارد یکی وجود کلاژناز و سایر آنزیم‌های لیزوزومال حاصله از لکوسیت‌های پلی‌مورفونوکلر و ماکروفاژها و دیگر فیبروبلاست الیاف لیگامان که در محل ورود به سمنتوم فاگوسیته و فیبرهای کلاژن ماتریکس سمان را حل می‌نمایند.

یکی از راههای بررسی کلینیکی بریودنشیوم استفاده از تکنیک Probing است که شامل موارد زیر است:

۱ـ بررسی وجود وسعت پاکت در سطوح مختلف دندان

۲ـ تعیین نوع پاکت

۳ـ تعیین عمق پاکت

۴ـ تعیین میزان پاکت

پاکت پریودنتالی، ناشی از تغییرات بافت نرم است که نمای رادیوگرافی نداشته و رادیوگرافی نمی‌تواند نشان دهنده وجود پاکت، عمق پاکت و موقعیت قاعده پاکت روی سطح دندان بدرستی باشد، البته استفاده از گوتاپرکا یا کُن نقره همراه با رادیوگرافی جهت تعیین

Attachment Level ، پاکت پریودنتالی و رابطه آنها با استخوان مورد استفاده قرار می‌گیرد ولیکن کاربرد آنها به طور معمول در دهان برای بیمار آزاردهنده است و لذا آزمایشات Probing و کلینیکی موثرتر و دقیق‌تر است. عمق پاکت ممکن است بیولوژیکی و هیستولوژیکی و یا کلینیکی (Probing Depth) باشد.[۳] عمق بیولوژیکی بیانگر حدفاصل بین مارژین لثه و عمق پاکت است[۱] و عمق کلینیکی میزان فاصله مارژین لثه تا جائی که پروب داخل می‌شود.[۴] عمق نفوذ پروب در داخل پاکت به عواملی مانند پروب، نیروی بکارگیری پروب، جهت و مسیر وارد شدن پروب، مقاومت بافتی و کانتور تاج دندان بستگی دارد.

سلامت نسوج پریودنشیم بستگی به تعادل عوامل داخلی موثر بر روی متابولیسم نسوج پریودنشیوم و عوامل محیطی دندانها دارد و اکلوژن یکی از علل محیطی است که نقش مهمی در بیماریهای پریودنتال دارد.[۱]

فشار وارد به نسوج پریودنشیوم، به مقدار، جهت، تکرار، طول مدت فشارهای وارده بستگی دارد. فشارهای امتداد محور طولی بهترین و کم ضررترین نیروی وارده است در حالی که فشارهای چرخشی از همه بیشتر سبب آسیب‌های بافتی پریودنشیوم می‌شود. زمان بین فشارهای وارده عامل مهمی در تشکیل استخوان محسوب می‌شود.

فشارهای بیش از حد تحمل بافت‌های پریودنتالی، تحت عنوان تروما نامیده شده که سبب ایجاد درد، اسپاسم، آسیب‌های مفصل گیجگاهی فکی، آزردگیهای پریودنشیوم و فرسایش دندانها می‌شود و بصورت حاد یا مزمن بروز می‌کند که در نوع حاد منجر به درد، حساسیت به دق، افزایش لقی و پارگی سمنتوم می‌شود و در نوع مزمن تغییراتی نظیر فرسایش، بیرون زدگی دندانها همراه با عادات پاراکلینیکی ـ فانکشن از جمله بروکسیسم و Clenching بروز می‌نماید.

در مناطق تحت کشش مختصر، طویل شدن الیاف پریودنتال، تشکیل استخوان، گشاد شدن عروق خونی و در نواحی تحت کشش شدید، وسیع شدن الیاف پریودنتال، ترومبوز، هموراژی، پارگی الیاف و تحلیل استخوان دیده می‌شود.

در نواحی تحت فشار، افزایش تعدادعروق خونی و کاهش اندازه‌آنها، تراکم الیاف همبندی بافت پریودنتال و در بعضی نواحی و هیالیزیشن ومتعاقب‌آن آسیب به فیبروبلاست‌ها و سایر سلول‌های بافت همبند دیده می‌شود. در اثر آسیب‌های وارده به نسوج پریودنشیوم، به طور موقت فعالیت میتوتیک کاهش یافته و از میزان تکثیر و دیفرانسیه شدن فیبروبلاست‌ها کاسته می‌شود. متعاقب

بر طرف شدن فشارهای اضافی تمامی تغییرات مذکور به حالت طبیعی بر می‌گردد. روند ترمیم در بافت‌های پریودنشیوم به طور دائم انجام می‌گیرد. در اثر تحلیل استخوان به علت فشارهای اضافی، سلول‌ها مبادرت به تقویت ترابکول‌های نازک و استخوانی و تشکیل استخوان جدید می‌نمایند تا استخوان تحلیل رفته را جبران نمایند و آنرا استخوان تقویت کننده نامند که از خصوصیات حائز اهمیت در روند ترمیم است.

در مرحله آسیب، تحلیل بیش از تشکیل و در مرحله ترمیم تشکیل استخوان تشدید شده و تحلیل کاهش می‌یابد و بالاخره در مرحله شکل‌پذیری بافت‌های پریودنشیوم (Remodeling) تحلیل و تشکیل استخوان به حالت طبیعی و تعادل باز می‌گردند.

معمولاً پس از کاربرد وسیله اکسپانشن قدری تحریک نسج نرم دیده می‌شود[۶] که در صورت خوب ساخته شدن وسیله مقدار تحریک کمتر خواهد بود. درد و فشار هم از مواردی است که می‌توان انتظار داشت.[۵] Green Baum با کاربرد وسیله اکسپانشن سریع و آهسته مدعی است که در صورت سلامت لثه و فقدان آماس و کنترل پلاک میکروبی مطلوب، می‌توان مطمئن بود که هیچ‌گونه تغییری در شاخص‌های مذکور دیده نمی‌شود و روشهای درمان هیچ‌گونه اثر تخریبی بر روی بافت پریودنشیوم ندارد. البته پس از گذاشتن وسیله اکسپانشن در دهان، فشار در ناحیه سقف دهان و زوائد دنتوآلوئولار احساس می‌شود و بیشتر موارد در محل اتصالات فک بالا با استخوان پیشانی و بینی احساس می‌گردد و درد ممکن است در ناحیه پل بینی (Bridge Nose)، زیر چشم‌ها و در حفره بینی احساس شود.

روش کار:

در این تحقیق تعداد ده بیمار که دارای کراس بایت خلفی ماگزیلا بودند انتخاب شدند که پس از معاینه شدن توسط پریودنتیست، سلامت نسوج پریودنشیوم و عدم وجود بیماریهای پریودنتال مشخص گردید. سطوح باکالی دندانها فاقد پوسیدگی بوده و هیچ یک از بیماران دارای ناراحتی سیستمیک نبودند و بهداشت بیماران خوب بوده است. بیماران ۶ دختر و ۴ پسر با میانگین سنی ۱۳ سال و نه ماه بودند و رادیوگرافی‌های پری اپیکال $\frac{۶،۵،۴،۳}{۳،۴،۵،۶}$ ، O.P.G و اکلوزال فک بالا تهیه شد و در هیچ یک از بیماران ضایعه‌ای دندانی، پاتولوژیک و پری‌آپیکال مشاهده نگردید. فیلم اکلوزال برای مطالعه تغییرات شیار میانی قبل و بعد از اعمال نیرو تهیه شد.

قالبگیری با آلژینات بوده و از روی قالب‌ها فاصله بین مرکز سطح اکلوزال اولین مولرها و پره مولرهای بالا (عرض فکی) بوسیله Orthometer اندازه‌گیری شد و فقط در یک مورد به علت عدم وجود ۴|۴ ، عرض بین کانین‌ها تعیین گردید. عمق کلینیکی پاکت‌ها و plaque index اندازه‌گیری و تعیین شد. اندازه و عمق پاکت (Probing Depth) و Attachment Level در نواحی مزیوباکال، میدباکال و دیستوباکال دندانهای مورد مطالعه توسط پروب William و بوسیله دو متخصص جدا از هم انجام شد و اندازه‌گیری Plaque Index توسط قرص‌های Disclosing در ابتدای درمان انجام گردید. پس از تعیین شاخص‌های پریودنتالی در بیماران، اکسپانشن انجام شد و ۶،۴،۳ | ۳،۴،۵ بند گردید. دستگاه اکسپانشن از روی مدل Bieder Mann و با استفاده از پیچ Hyrax ساخته شد. پیچ هر روز یک‌بار و یک مرتبه فعال می‌گردید. بیماران هر ۱۰ روز یکبار معاینه می‌شدند و P-I انجام می‌گردید. در حین درمان فیلم اکلوزال فک بالا جهت بررسی شیار میانی انجام می‌شد.

پس از رفع کراس بایت خلفی بالا، باز کردن پیچ قطع شد و دستگاه اکسپانشن از دهان خارج گردید و ریتینر گذاشته شد و سپس مورد معاینه و اندازه‌گیری‌های دقیق قرار گرفتند و مجدداً عرض بین مولرهای اول و پره مولرهای اول و کانین‌ها توسط دستگاه Orthometer به عمل آمد و بعد این فواصل با فاصله‌های اندازه گرفته شده اولیه، مقایسه گردید و میزان محاسبه شد. محاسبات آماری انجام شده و اختلاف شاخص‌های پریودنتالی قبل از درمان و بلافاصله بعد از درمان محاسبه گردید.

نتیجه:

پس از انجام درمان و محاسبات آماری، میانگین مدت درمان ۳۵/۳ روز با دامنه حداکثر ۵۰ روز و حداقل ۲۸ روز و با انحراف معیار ۶/۹۶ می‌باشد. میانگین عرض مولرها قبل از درمان ۴۲/۲۶ میلی‌متر با انحراف معیار ۵/۴۳ و پس از درمان ۴۸/۱۴ میلی‌متر با انحراف معیار ۶/۰۱ است (جدول ۱).

میانگین افزایش عرض بین مولرها ۱۵/۸۵ میلی‌متر با انحراف معیار ۲/۸۳ و میانگین عرض بین پره مولرها قبل از درمان ۳۲/۹۸ میلی‌متر با انحراف معیار ۳/۳۸ و پس از درمان ۳۹/۵۷

میلی‌متر با انحراف معیار ۴/۰۷ است(جدول ۱).

میانگین عمق پاکت P.D در ناحیه باکال ۶|۶ قبل از درمان ۱/۸۹ میلی‌متر و با انحراف معیار (S.D) ۰/۶۹ و پس از درمان ۲/۱۱ و با انحراف معیار ۰/۴۱ می‌باشد. (P<۰/۰۵) (جدول ۲ و نمودار ۱).

میانگین عمق پاکت (P.D) در ناحیه ۴|۴ قبل از درمان ۱/۸۱ میلی‌متر با انحراف معیار ۰/۶۴ و پس از درمان ۲/۰۱ میلی‌متر با انحراف ۰/۸۶ می‌باشد(جدول ۳ و ۴).

میانگین A.L در ناحیه ۴|۴ قبل از درمان ۰/۷۳ میلی‌متر با انحراف معیار ۰/۲۴ و پس از درمان ۰/۷۹ میلی‌متر با انحراف ۰/۳۸ می‌باشد. (P<۰/۰۱) (جدول ۵ و نمودار ۲).

به طور خلاصه می‌توان نتیجه گرفت که پس از استفاده از دستگاه اکسپانشن برای درمان کراس بایت خلفی ماگزیلا، در صورت سلامت پریودنشیوم و کنترل پلاک مناسب، هیچ‌گونه اثری در زمینه تخریب استخوان آلوئل و تحلیل لثه یا ایجاد پلاکت لثه‌ای نداشته، همچنین هیچ‌گونه تأثیر قابل ملاحظه‌ای در میگریشن اپیکالی J.E و افزایش A.L ندارد.

در صورت تشخیص صحیح ناهنجاری و کاربرد درست دستگاه اکسپانشن می‌توان نتیجه مطلوب و درمان صحیح و سریع را انتظار داشت.

بحث:

در اتیولوژی بیماریهای پریودنتال، ترومای ناشی از اکلوژن و اکلوژن غلط می‌تواند سبب بروز تحلیل استخوان آلوئول و تحلیل لثه گردد.

نتایج آماری استخراج شده از شاخص‌های کلینیکی Probin Depth (P.D) Attachment Level و (A.L) ، در قبل و بعد از درمان همگی حاکی از ناچیز بودن تغییرات ایجاد شده در آنها (پس از انجام اکسپانشن) بوده و با توجه به اینکه شاخص کلینیکی در سلامت لثه (پریودنشیوم نرمال) از نظر عمق پاکت ۳ میلی‌متر می‌باشد و با توجه به میانگین P.D، دندانهای ۶|۶ و ۴|۴ پس از درمان که عمق پاکت ۲/۱۱ میلی‌متر با انحراف معیار ۰/۴۱ در مورد ۶|۶ ، عمق ۲/۰۱ در مورد ۴|۴ با انحراف معیار ۰/۸۶ میلی‌متر می‌باشد که همگی در محدوده کمتر از ۳ میلی‌متر یعنی مرز سلامتی پریودنشیوم قرار دارند.

میانگین A.L. در ناحیه ۶|۶ پس از درمان ۰/۹۳ میلی‌متر با انحراف معیار ۰/۷۸ میلی‌متر و در ناحیه ۴|۴ پس از درمان ۰/۷۹ میلی‌متر با انحراف معیار ۰/۳۸ بوده که این دو شاخص نیز مویدی بر شاخص P.D می‌باشد یعنی همگی در مرز سلامتی پریودنشیوم (کمتر از ۳ میلی‌متر) قرار دارند.

نتیجه‌گیری:

نتیجه مشخص آنکه با استفاده از اکسپانشن، برای رفع کراس بایت ماگزیلا می‌توان استفاده کرد و اگر آماس و التهاب لثه‌ای نباشد و کنترل مناسب پلاک میکروبی و سلامت نسوج پریودنتال باشد اکسپانشن هیچ‌گونه اثر تخریبی در هنگام رفع ناهنجاری کراس بایت خلفی ندارد.

		عرض بین مولرها			عرض بین پره مولرها			عرض ناحیه کانین		
		قبل از درمان	پس از درمان	افزایش	قبل از درمان	پس از درمان	افزایش	قبل از درمان	پس از درمان	افزایش
بیمار	شماره ۱	۳۶	۴۵	۹	۲۸/۲	۳۸	۹/۸			
"	" ۲	۳۸	۴۳/۵	۵/۵	—	—	—	۳۱	۳۷	۶
"	" ۳	۴۵/۵	۵۱/۵	۶	۳۶	۴۲/۵	۶/۵			
"	" ۴	۳۵	۴۰	۵	۳۰	۳۶	۶			
"	" ۵	۴۱/۵	۴۸/۱	۶/۶	۳۱/۵	۳۸	۶/۵			
"	" ۶	۴۲/۸	۴۶/۵	۳/۷	۳۳	۳۶/۸	۳/۸			
"	" ۷	۴۲/۵	۴۶/۸	۴/۳	—	—	—			
"	" ۸	۴۸/۸	۵۵	۶/۲	۳۵/۲	۴۱/۸	۶/۶			
"	" ۹	۴۸	۵۳/۵	۵/۵	۳۷/۵	۴۳/۵	۶			
"	" ۱۰	۴۴/۵	۵۱/۵	۷	۳۲/۵	۴۰	۷/۵			
جمع		۴۲۲/۶	۴۸۱/۴	۵۸/۸	۲۶۳/۹	۳۱۶/۶	۵۲/۷			
میانگین		۴۲/۲۶	۴۸/۱۴	۵/۸۸	۳۲/۹۸	۳۹/۵۷	۶/۵۸			
انحراف معیار		۵/۴۳	۶/۰۱	۲/۸۳	۳/۳۸	۴/۰۷	۲/۲۳			

جدول ۱ : عرض بین دندانهای مولر اول دائمی بالا، پره‌مولار اول بالا، و کانین‌های دائمی و اختلاف و میزان افزایش آن قبل و پس از درمان با دستگاه RME برحسب میلی‌متر.

شماره	قبل از درمان	پس از درمان	اختلاف
بیمار شماره ۱	۳	۳/۶۶	۰/۶۶
" " ۲	۱/۸۳	۲	۰/۱۷
" " ۳	۱/۶۶	۲	۰/۳۴
" " ۴	۱/۶۶	۱/۸۳	۰/۱۷
" " ۵	۳/۱۶	۲	-۰/۱۶
" " ۶	۱/۸۳	۲/۱۶	۰/۳۳
" " ۷	۱/۶۶	۱/۶۶	۰
" " ۸	۲/۳۳	۲/۵	۰/۱۷
" " ۹	۲	۲/۳۳	۰/۳۳
" " ۱۰	۱/۸۳	۲	۰/۱۷
جمع	۱۸/۹۶	۲۱/۱۴	۲/۱۸
میانگین	۱/۸۹	۲/۱۱	۰/۲۱
انحراف معیار	۰/۶۹	۰/۴۱	۰/۲۴

جدول ۲ : مقایسه میانگین Probing depth در ناحیه باکال دندانهای $\frac{6}{6}$ قبل و پس از درمان.

شماره	قبل از درمان	بعد از درمان	اختلاف
بیمار شماره ۱	۱/۸۳	۲/۶۶	۰/۸۳
" " ۲	۱/۶۶	۱/۳۳	-۰/۳۲
" " ۳	۲/۱۶	۲/۶۶	۰/۵۰
" " ۴	۱/۳۳	۱/۳۳	۰
" " ۵	۳	۱/۶۶	-۰/۳۴
" " ۶	۱/۶۶	۲	۰/۳۴
" " ۷	۱/۶۶	۱/۶۶	۰
" " ۸	۱/۸۳	۲/۱۶	-۰/۱۷
" " ۹	۲/۱۶	۲/۸۳	۰/۶۷
" " ۱۰	۱/۸۳	۱/۸۳	۰
جمع	۱۸/۱۲	۲۰/۱۲	۱/۵۱
میانگین	۱/۸۱	۲/۰۱	۰/۱۵
انحراف معیار	۰/۶۴	۰/۸۶	۰/۰۹

جدول ۳ : مقایسه میانگین Probing depth در ناحیه باکال دندانهای $\frac{4}{4}$ قبل و بعد از درمان.

شماره	قبل از درمان	پس از درمان	اختلاف
بیمار شماره ۱	۰/۸۳	۱	+۰/۱۷
" " ۲	۰/۸۳	۱	+۰/۱۷
" " ۳	۰/۶۶	۱	+۰/۳۴
" " ۴	۰/۶۶	۰/۶۶	۰
" " ۵	۰/۸۳	۱	+۰/۱۷
" " ۶	۰/۸۳	۱	+۰/۱۷
" " ۷	۰/۶۶	۰/۶۶	۰
" " ۸	۱	۱	۰
" " ۹	۰/۸۳	۱	+۰/۱۷
" " ۱۰	۰/۸۳	۱	+۰/۱۷
جمع	۷/۹۶	۹/۳۲	+۱/۳۶
میانگین	۰/۷۹	۰/۹۳	۰/۱۳
انحراف معیار	۰/۴۳	۰/۷۸	۰/۰۶

جدول ۴ : مقایسه میانگین Attachment level در ناحیه باکال دندانهای $\underline{6|6}$ قبل و پس از درمان (برحسب میلی‌متر).

شماره	قبل از درمان	پس از درمان	اختلاف
بیمار شماره ۱	۰/۸۳	۱	+۰/۱۷
" " ۲	۰/۵۰	۰/۶۶	+۰/۱۶
" " ۳	۱	۱	۰
" " ۴	۰/۳۳	۰/۳۳	۰
" " ۵	۰/۸۳	۰/۶۶	-۰/۱۷
" " ۶	۰/۶۶	۰/۸۳	+۰/۱۷
" " ۷	۰/۶۶	۰/۶۶	۰
" " ۸	۰/۸۳	۱	+۰/۱۷
" " ۹	۱	۱	۰
" " ۱۰	۰/۶۶	۰/۸۳	-۰/۱۷
جمع	۷/۳	۷/۹۷	-۰/۶۷
میانگین	۰/۷۳	۰/۷۹	۰/۰۶
انحراف معیار	۰/۲۴	۰/۳۸	۰/۴۵

جدول ۵ : مقایسه میانگین Attachment level در سطح باکال دندانهای $\underline{2|2}$ قبل و پس از درمان (برحسب میلی‌متر).

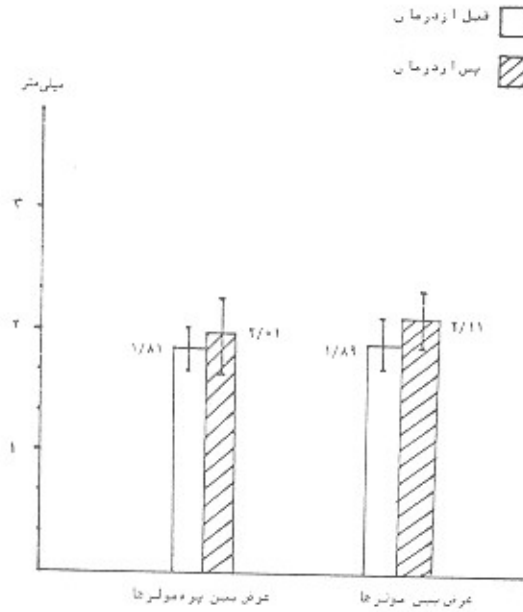

نمودار ۱ : مقایسه میانگین Probing Depth در سطح باکال دندانهای ۴|۴ و ۶|۶ قبل و پس از درمان (برحسب میلی‌متر).

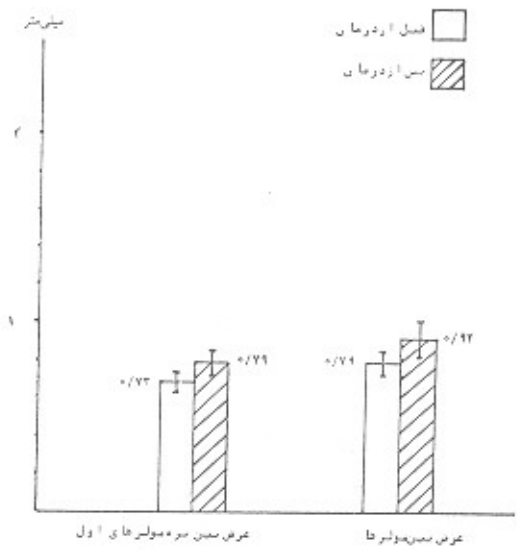

نمودار ۲ : مقایسه میانگین Attachment level در سطح باکال دندانهای ۴|۴ و ۶|۶ قبل و پس از درمان (برحسب میلی‌متر).

REFERENCES

منابع لاتین و فارسی:

1. Carranza FA. ***Glikman's Clinical Periodontology***. 6th ed. Philadelphia: Saunders; 1984.
2. Schluger S, Yuodelis R, Page RC, Jhonson RH. ***Periodontal Diseases: Basic Phenomena, clinical management,*** and ***occlusal and Restorative interrelationships***. 2nd ed. Philadelphia: Lea & Febiger; 1990.
3. Lee BD. Correction of Crossbite. ***Dent. Clin. North. Ame***. 1978 Oct; 22(4): 647-668.
4. Lindhe J. ***Text book of clinical Periodontology***. 2nd ed. Copenhagen: Munksgaard; 1989.
5. Greenbaum KR, Zachrisson BU. The effect of palatal expansion therapy on the periodontal supporting tissue. ***Ame. J. Orthod.*** 1982; 81: 12-21.

۶ـ اخوان نیاکی، اسفندیار. جزوه درسی کراس بایت.