سال دهم
شماره ۲-۳
پاییز و زمستان ۱۳۷۷
مجله دندانپزشکی

مقاله علمی (تحقیقی)

بررسی تنوع آناتومی کانال‌های ریشه دندان آسیای بزرگ دوم فک پایین در شهر اصفهان

دکتر محمد قاسم امین‌الضربیان*

چکیده:

از مهمترین دلایل شکست در درمان ریشه دندان، عدم آگاهی از تنوع کانالی دندانها می‌باشد. تنوع مذکور طرحی نژادی و ژنتیکی داشته و از یک الگوی ثابت پیروی نمی‌کند. این تحقیق در پی آن است که با انواع احتمالی تنوع کانالی و میزان شیوع آن را در شهر اصفهان تعیین نماید تا با بکار بستن نتایج حاصله میزان موفقیت این گونه درمانها فزونی و مزایای کاربرد آن شامل حال بیماران گردد، به همین جهت ۹۶ دندان آسیای بزرگ دوم فک پایین که از مناطق مختلف شهر اصفهان کشده شده بود جمع‌آوری و برای این مطالعه در نظرگرفته شد. پس از انجام مراحل مقدماتی، حفره دسترسی در تاج دندانها تهیه و محتویات کانال با کاربرد سه هفته‌ای هیدروژن پروکساید کاملاً تخلیه گردید. سپس با کاربرد دستگاه مکنده، مرکب چین با فشار درون کانال‌ها تزریق شد، حفره دسترسی با آمالگام بسته شد و نمونه‌ها با تکنیک خاصی دکلسیفیه و شفاف گردیدند و تنوع کانال‌ها مورد بررسی قرار گرفت. یافته‌های حاصل از این مطالعه نشان داد که در حدود ۷۱٪ موارد دندانها ۳ کاناله، ۱۱/۵٪ چهار کاناله، ۹/۴٪ دو کاناله، ۵/۲٪ یک کاناله و حدود ۳٪ به صورت *C.Shape* بوده‌اند که در این میان ریشه‌های طبیعی در ۶۱/۵٪ موارد *Type II* و ریشه دیستال در ۷۴٪ موارد *Type I* بودند. با توجه به تنوع گسترده آناتومی ریشه دندانهای مذکور و ذکر این نکته که

* استادیار گروه آموزشی اندودنتیکس دانشکده دندانپزشکی دانشگاه علوم پزشکی اصفهان

باقی ماندن محتویات کانالی در هر یک از کانال‌های یافت نشده منجر به شکست درمان ریشه می‌گردد، منطقی به نظر می‌رسد که در درمان ریشه این گونه دندانها با اطلاع کافی از آناتومی محتمل به دنبال کانال‌ها و ریشه‌های اضافی باشیم مگر آنکه خلاف آن ثابت گردد.

مقدمه:

آگاهی از آناتومی داخلی دندان در موفقیت درمانهای ریشه نقش بسزایی دارد. عدم توجه به این مهم منجر به بروز اشتباهاتی در هر دو زمینهٔ تشخیص و درمان می‌گردد. علاوه بر شناخت آناتومی طبیعی شناسایی انواع محتمل نیز از اهمیت ویژه‌ای برخوردار است. بطور کلی هدف نهایی از درمانهای ریشه قطع ارتباط میان فضای داخلی دندان و نسوج احاطه کننده می‌باشد. ناتوانی در یافتن وتمیز کردن یک کانال غالباً منجر به شکست درمان می‌گردد.

در طی سالیان گذشته مطالعات زیادی در رابطه با بررسی آناتومیک کانال‌های ریشه‌ای انجام شده‌ولی تحقیقات معدودی در مورد دومین دندان آسیای بزرگ فک پایین انجام شده است Pineda و Kuttler[۱] با کاربرد روش رادیوگرافی ۷۲۷۵ دندان را مورد بررسی قرار دادند. Green[۲] نیز با کاربرد روش رادیوگرافی تنوع کانالی را در دندانهای تک ریشه‌ای نشان داد. از آنجا که در دهان بیمار انجام رادیوگرافی تنها با زاویهٔ گونه‌ای-زبانی امکان پذیر است، اطلاعات زیادی که درنمای مزیالی - دیستالی وجود دارد، از نظر به دور می‌ماند وجالب آنکه اکثریت تنوع کانالی نیز در این نما می‌باشد، لذا جهت بررسی تنوع کانالی روشهای دیگری علاوه بر رادیوگرافی مطرح و انجام شده است.

Seidberg[۳] با روش سایش، ساختمانهای محیطی سمان و عاج را برداشت، تا حدود کانال مشخص گردد و به اطلاعاتی نه چندان دقیق دست یافت. Vertucci[۴] با روش تزریق و جایگزینی بر روی تنوع کانال‌ها مطالعه کرد، روش وی تکنیک دشواری است ولی نتایج دقیقی به دست می‌داد. Weine[۵] نیز در یک بررسی آزمایشگاهی بر روی دومین آسیای بزرگ فک پایین با کاربرد رادیوگرافی و فایل‌های اندودنتیک تحقیقی انجام داد و نتایجی نیز بدست آورد تصویر (۱). Ingle[۶] و Walton[۷] و Torabinejad نیز در تحقیقات جداگانه‌ای بر روی تنوع کانالی دندان مذکور مطالعه کرده‌اند.

در تحقیق حاضر، با کاربرد دقیق‌ترین روش که روش تزریق و جایگزینی و شفاف‌سازی است، دندانها مورد بررسی قرار گرفت و نتایج ارزشمندی حاصل شد که امید است مورد استفاده اندیشمندان قرار گیرد.

موارد و روشها:

۹۶ دندان مولر دوم فک پایین کشیده شده از ۸ منطقه مختلف شهر جمع‌آوری و پس از خارج کردن از فک وارد محلول فرمالین ۵٪ شدند. نمونه‌ها پس از جمع آوری توسط محلول هیپرکلریت سدیم ۵/۲۵٪ شستشو داده شد و جرمهای زائد آن توسط برس تمیز گردید. با کمک توربین و فرز فیشور مدخل اکلوزالی حفره تاجی باز شد و با کاربرد فرز روند شماره سه حفره دسترسی تکمیل گردید.

به منظور احتراز از آسیب‌رسانی به آناتومی کانالی و مسدود شدن احتمالی یکی از کانال‌ها هیچ گونه وسیله‌ای درون کانال‌ها نشد. بدین منظور برای تخلیه محتویات کانال، دندانها به مدت سه هفته در محلول هیدروژن پروکساید ۳۰٪ قرار داده شد و هر سه روز یک بار محلول تعویض گردید. سپس نمونه‌ها به مدت یک ساعت در آب جاری شسته و خشک شد.

در مرحلهٔ بعد، انتهای ریشهٔ دندانها درون دستگاه مکنده با فشار منفی ۱/۸ PSI قرار داده شد و از سمت تاجی، مرکب چین با فشار زیاد تزریق گردید، به نحوی که خروج آن ازانتهای ریشه مشاهده گردید. سپس حفرهٔ تاجی با آمالگام ترمیم شد و چهار ساعت بعد پس از اطمینان از سخت شدن کامل آمالگام به منظور دکلسیفیه شدن ساختمان دندان، نمونه‌ها به مدت سه روز در اسید نیتریک ۵٪ قرار داده شد.

پس از آن نمونه‌ها به مدت ۲۴ ساعت در محلول ایزوپروپیل الکل ۷۰٪ یک ساعت در محلول ایزوپروپیل الکل ۹۰٪ و یک ساعت در محلول ایزوپروپیل الکل ۱۰۰٪ قرار داده شد تا نمونه‌ها کاملاً دهیدراته گردید.

در مرحله بعد که مرحلهٔ شفاف سازی بود، نمونه‌ها وارد محلول متیل سالیسیلات ۴/۵٪ گردیده که پس از گذشت دو ساعت کاملاً شفاف و شیشه‌ای گردیدند. پس از انجام مراحل شفاف سازی، باتوجه به آناتومی مشهود شدهٔ ریشه‌ها، دندانها گروه‌بندی گردید و تنوع کانالی از نظر تعداد ریشه و همچنین تنوع کانالی در هریک از ریشه‌ها مورد بررسی آماری قرار گرفت.

نتایج:

از ۹۶ دندان مورد بررسی، بیشترین تنوع تعداد ریشه به صورت سه ریشه‌ای و حدود ۷۱٪ بود، سایر جزئیات در تنوع تعداد ریشه در جدول ۱ و تصویر ۲ مشاهده می‌گردد.

نکته جالب در جدول فوق وجود ۱۱/۴۵٪ دندان چهارکاناله و ۳/۱۲٪ موارد C-Shape می‌باشد. بررسی آماری دیگری نیز بر روی تنوع کانال‌های هریک از ریشه‌های مزیال و دیستال انجام شد که در جدول دو مشاهده می‌شود.

همان طور که در جدول مشاهده می‌گردد، در ریشهٔ مزیال این دندان، بیشترین تنوع کانالی به صورت Type*II* (دو مدخل کانالی با دو مسیر جداگانه که در بدنه ریشه بهم می‌پیوندند) و در ریشهٔ دیستال، بیشترین تنوع کانالی به صورت Type*I* (یک مدخل کانالی که در نهایت به یک فورامن ختم می‌شود) بوده است.

بحث:

درک و آگاهی از مورفولوژی‌های محتمل کانال ریشه‌ای برای درمان موفق ریشه امری ضروری است. Vertucci در بررسی آزمایشگاهی خود هماتوکسیلین را در بافت پالپ ۱۰۰ دندان مولر دوم فک پایین تزریق کرد و نتیجه گرفت که: در ریشهٔ مزیال ۲۷٪ از Type*I* و ۳۸٪ از Type*II* و در ریشهٔ دیستال ۹۲٪ از Type*I* و ۳٪ از Type*II* بوده است[۴].

Weine در تحقیق Invitro خود بر روی ۷۵ دندان مولر دوم فک پایین به نتایج زیردست یافت. در ریشهٔ مزیال ۴٪ از Type*I*، ۵۲٪ از Type*II* و ۴۰٪ از Type*III* بوده‌اند. در ریشهٔ دیستال ۸۵٪ از Type*I*، ۹/۳٪ از Type*II* و ۱/۳٪ Type*III* و فقط ۲/۷٪ دندانها از نوع C-Shape بوده‌اند[۵].

Ingle در تحقیقاتی که بر روی کانال‌های مولر دوم فک پایین انجام داد نتایج زیر را به دست آورد. در ریشهٔ مزیال ۱۳٪ از Type*I*، ۴۹٪ از Type*II* و ۳۸٪ از Type*III* بوده‌اند و در ریشهٔ دیستال ۹۲٪ از Type*I*، ۵٪ از Type*II* و ۳٪ از Type*III* می‌باشند[۶].

Walton و Torabinejad در بررسی Invitro خود بر روی دومین مولر فک پایین نتایج زیر را به دست آوردند[۷].

در ریشهٔ مزیال ۲۵٪ از Type I، ۳۵٪ از Type II و ۴۰٪ Type III بوده‌اند.

در ریشهٔ دیستال ۹۲٪ از Type I، ۵٪ از Type II و ۳٪ از Type III می‌باشند.

در مطالعهٔ حاضر که بر روی ۹۶ دندان مولر فک پایین انجام شد نتایج زیر حاصل گردید:

در ریشهٔ مزیال ۹/۳۷٪ از *Type I*، ۶۱/۴۵٪ از *Type II* و ۲۰/۸۳٪ از *Type III* و ۱/۰۴٪ از *Type IV* بوده‌اند. در ریشهٔ دیستال ۷۳/۹۵٪ از *Type I*، ۵/۲۰٪ از *Type II* و ۶/۲۵٪ از *Type III* می‌باشند.

نتیجه گیری:

باتوجه به مقایسه‌ای که بین نتایج این تحقیق و تحقیقهای فوق الذکر حاصل می‌شود، ذکر نکات زیر ضروری است:

۱- نقطه مشترک بین تمام تحقیق‌ها، بیشتر بودن درصد *Type II* در ریشهٔ مزیال و *Type I* در ریشهٔ دیستال است.

۲- در تحقیق حاضر مواردی از *Type IV* نیز در ریشهٔ مزیال یافت شد.

۳- وجود انواع تنوع کانالی در ریشهٔ دیستال، بیانگر این مهم است که در هنگام تهیه حفرهٔ دسترسی، بایستی به‌دنبال کانال اضافی بود، درغیراین صورت شکست درمان اندودنتیک محرز است.

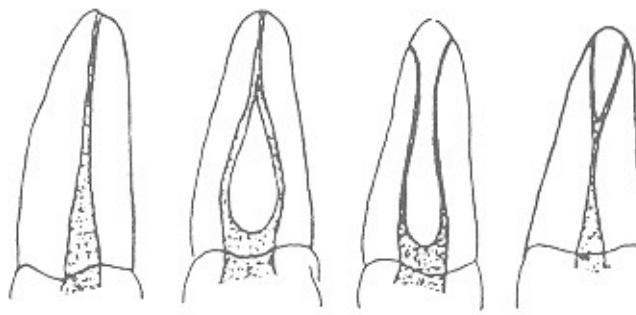

تصویر ۱ ـ انواع مختلف کانال ریشه براساس تقسیم‌بندی *Weine*

C-Shape	چهارکاناله	سه‌کاناله	دوکاناله	یک کاناله	تعداد کل دندانها
۳/۱۲	۱۱/۴۵	۷۰/۸۳	۹/۳۷	۵/۲۰	٪۱۰۰

جدول ۱ ـ درصد کل انواع کانال‌ها

ریشه‌ها	*Type I*	*Type II*	*Type III*	*Type IV*
مزیال	۹/۳۷	۶۱/۴۵	۲۰/۸۳	۱/۰۴
دیستال	۷۳/۹۵	۵/۲۰	۶/۲۵	-

جدول ۲ ـ درصد انوع *Type* های بدست آمده درکانال‌های مزیال و دیستال براساس تقسیم‌بندی *Weine*

REFERENCES

منابع لاتین:

1- Pineda F, Kuttler y. Mesiodistal and buccolingual roetgenographic Investigation of 7275 root canals. ***Oral Surg. Oral Med. Oral Ppath.*** 1972 January; 33:101.

2- Green D, Broorklyn Ny. Double canals in single root, ***Oral Surg. Oral Med. Oral Path.*** 1973 May; 35(5): 689-696.

3- Seidberg BH, Altman M, Gulluso J, Suson M. Frequency of two mesiobuccal root in maxillary permanent first molars. ***J. of Ame, dent. Asso.*** 1973 Oct; 87(4): 852.

4- Vertucci FJ, Fla G.Root canal morphology of permanent tooth. ***Oral Surg. Oral Med. Oral Path.*** 1984 Nov; 58(5): 589-590.

5- Weine FS, ***Access cavity preparation and initiating treatment, endodontic therapy.*** 4th ed. St Louis; Mosby: 1989.

6- Ingle JL, Bakland LK. ***Endodontic.*** 4th ed. Philadelphia; Lea & Febiger: 1994. 163.

7- Walton RE, Torabinejad M. ***Principles and practice of endodontics.*** 2nd ed. Philadelphia; Saunders: 1996.