مقاله علمی (مروری بر مقالات)

کاربرد وسایل راهنما (Guide stents) در درمان با ایمپلنت‌های دندانی

دکتر رامین مشرف*

چکیده:

موفقیت ایمپلنت تا حدود زیادی به محل و زاویهٔ قرارگیری پایه‌ها بستگی دارد. برای مشخص کردن محل ایمپلنت‌ها، همکاری کامل جراح و متخصص پروتز به صورت یک کارگروهی منسجم ضروری می‌باشد. نتیجه و ماحصل این کارگروهی به صورت یک Guide stent متجلی می‌شود که در سه مرحله تشخیص، درمان جراحی و اعمال لابراتواری بکار برده می‌شود.

اهمیت استنت راهنما که با روشهای مختلف تهیه می‌گردد در این است که یک روش خاص را برای کاربرد تمام بیماران توصیه نمی‌نماید چراکه برای هر بیمار، ممکن است روش بخصوصی موردنیاز باشد.

کلید واژه‌ها: ایمپلنت‌های دندانی ـ قرار دادن ایمپلنت، تمپلیت جراحی، استنت راهنما، طرح درمان، فیکسچر (پایهٔ ایمپلنت).

مقدمه:

با کاربرد روزافزون سیستم‌های ایمپلنتی استواینتگریت، نیاز به ارائهٔ یک طرح درمان مناسب براساس یک روند تشخیصی دقیق به منظور قرارگیری پایه‌ها (Fixtures) بیشتر شده است. (۱،

* ـ استادیار گروه پروتزهای دندانی دانشکده دندانپزشکی دانشگاه علوم پزشکی اصفهان

۲، ۳ و ۴). اهمیت این امر از آنجا ناشی می‌شود که اکثر محققین معتقدند، موفقیت درمان ایمپلنت تا حدود زیادی به محل و زاویهٔ صحیح پایه‌ها (Fixtures) بستگی دارد (۶، ۵، ۲ و ۱) زیرا پس از درمان نمی‌توان محل پایه‌ها را تغییر داد(۷).

به طور کلی برای موفقیت یک روش درمانی با ایمپلنت بایستی به عوامل زیر توجه کرد(۸ و ۶).

۱) محل قرارگیری پایه‌ها (Fixtures placement)

۲) فاصله میان پایه‌ها (Fixtures spacing)

۳) نحوه و ترتیب قرارگیری پایه (Fixtures alignment)

۴) فضای موجود بین دو قوس فکی (Inter-arch space)

برای تأمین این چهار عامل، همکاری کامل جراح و متخصص پروتز و انجام کار گروهی (Teamwork) ضروری است (۹، ۸ و ۳). متخصص پروتز بایستی سه نکته را به جراح گوشزد کند (۹).

۱) نوع پروتز نهایی (ثابت یا متحرک)

۲) تعداد و محل تقریبی پایه‌های ایمپلنت

۳) زاویهٔ قرارگیری آن

اگر فقط جراح در مورد محل و موقعیت ایمپلنت‌ها تصمیم بگیرد، بیشتر آناتومی موردنظر قرار خواهد گرفت. این مسئله بخصوص در مواردی که دندانهای زیادی از دست رفته‌اند، حساستر است. در صورتی که اگر متخصص پروتز در این زمینه مورد مشاوره قرار گیرد عوامل دیگری نظیر زیبایی، محل دندانهای مصنوعی، کانتورهای بافتی، خط لب، ضخامت پروتز، گسترش پروتز(۳)، بازگرداندن عمل جویدن، سهولت کاربرد و نگهداری پروتز آتی(۱۰) و بارگذاری محوری بر روی ایمپلنت‌ها (Axial loading)(۱۱) نیز علاوه بر آناتومی محل و ساختمانهای آناتومیکی محدودکننده درنظر گرفته خواهند شد.

بسیاری از محققین عقیده دارند که تجلی این همکاری گروهی تنها به صورت کاربرد Surgical stent در موقع جراحی بروز خواهد کرد(۱۲ و ۵). با کاربرد این وسایل، جراح به آسانی و با سرعت و دقت زیاد، محل و زاویهٔ قرارگیری پایه‌ها را مشخص کرده و جراحی را انجام

می‌دهد(۶). باتوجه به موارد فوق وسیله راهنما عبارت است از وسیله‌ای که در سه مرحلهٔ تشخیص، جراحی و لابراتوار به تعیین محل پایه‌های ایمپلنت کمک می‌کند(۱۱).

مروری بر مقالات:

الف ـ موارد کاربرد Guide stents(۱۱):

ـ بیماران کاملاً بی‌دندان که بایستی با پایه‌های متعدد (Fixtures multiple) درمان شوند.
ـ بیماران نیمه بی‌دندانی که در آنها تنظیم محل و آرایش پایه‌ها نسبت به دندانهای طبیعی مشکل است.
ـ در موارد انتهای آزادی که ساختمانهای آناتومیکی مجاور نقش محدودکننده دارند.
ـ در رادیوگرافی‌ها به عنوان یک وسیله حمل‌کنندهٔ (Vehicle) نشانه‌های تشخیصی.
ـ در مراحل لابراتواری بخصوص در مواردی که از اتصالات دقیق استفاده می‌شود.



مراحل کاربرد استنت راهنما

ب ـ روشهای تشخیصی:

روشهای تشخیصی در درمان با ایمپلنت شامل معاینه کامل دهان، تهیه کست‌های تشخیصی و سوار کردن آنها بر روی آرتیکولاتور براساس روابط CR و Face bow، کاربرد تشخیصی پروتزهای موقتی و انتقالی، رادیوگرافی‌ها و CT می‌باشند (۱۴، ۱۳، ۱۱، ۳ و ۲).

ازجمله روشهای رادیوگرافی می‌توان به Tomography, panoramic, lateral

cephalometry و رادیوگرافی‌های داخل دهانی (با روش موازی) اشاره کرد (۱۳ و۳). با این وجود به دلیل اینکه اکثر روشهای رادیوگرافی، تصویر دقیقی از محل قرارگیری ایمپلنت‌ها در اختیار ما نمی‌گذارند و دچار تغییر شکل (Distortion) و بزرگنمایی ناهمسان و گاهی روی هم افتادن تصاویر می‌شوند و توپوگرافی استخوان فکین را نیز مشخص نمی‌کنند بهتر است از توموگرافی کامپیوتری (CT) که روشی دقیقتری می‌باشد، استفاده کرد (۱۷، ۱۶، ۱۵، ۱۴، ۳ و۲).

اخیراً نوعی (CT) به نام Multi-planer reformated یا MPR-CT برای این منظور پیشنهاد شده که جامعترین و دقیقترین روش موجود برای اندازه‌گیری و بررسی دقیق ساختمان سه بعدی و آناتومی داخل فکین می‌باشد(۱۴).

در هر حال چنانچه از Guide stent بخواهیم به عنوان راهنمای پرتونگاری استفاده کنیم، بایستی از موارد شاخصی استفاده نماییم که دارای خصوصیات زیر باشند. (Marker materials) (۱۸).

ـ قابل دید بودن در پرتونگاری

ـ سهولت تجزیه و تحلیل در ارتباط با ستیغ آلوئلی و دندانهای مجاور و ترمیمهای موجود

ـ قابل برداشتن از روی Stent تا از آن بتوان به عنوان Surgical stent استفاده کرد.

از جمله این مواد می‌توان به گلوله‌های فولادی (Metal bearings) و سیمهای ارتدنسی اشاره کرد. گاهی نیز از رزین‌های اپک (Opaque) یا گوتاپرکا می‌توان استفاده کرد تا در موقع CT مشکلی بوجود نیاورد(۲).

ج ـ انواع Surgical stents برای استفاده در درمان Osseointegration:

در مقالات، تقسیم‌بندیهای متعددی برای این وسایل راهنما، ارائه شده است که به برخی از شایعترین آنها اشاره می‌شود:

ـ تقسیم‌بندی Balshi و همکاران(۶):

۱) Fully edentulous guide stents: این نوع وسیله راهنما در مورد بیماران کاملاً بی‌دندان بکار می‌رود و خود بر دو نوع است:

الف ـ General guide stents: ابتدا دنچر بیمار توسط اکریل شفاف دوبلاژ می‌شود و سپس ناحیهٔ عمومی قرارگیری پایه‌ها، از سمت لینگوال برداشته می‌شود به طوری که اولاً سطح لبیال دندانها حفظ گردد و ثانیاً سطوح اکلوزال و اینسایزال دندانها تا نصف ارتفاع اصلی‌شان تراشیده

شود. (شکل ۱)

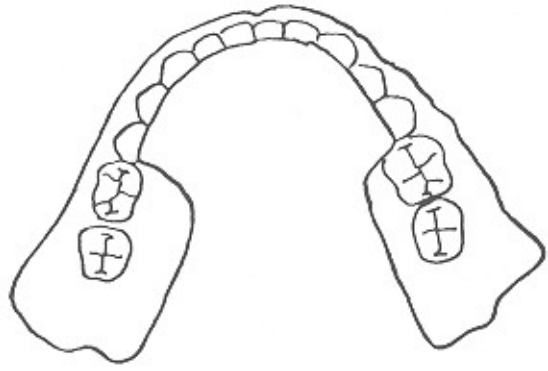

شکل ۱: وسایل راهنمای عمومی

ب ـ Specific guide stents: در این روش نیز ابتدا یک پایه دنچر موقتی تهیه می‌شود و سپس با سوراخهایی به قطر دو میلی‌متر در محل پایه و لوله‌های پلاستیکی با همان قطر (اجزای سیستم پیندکس) رابطه پایه‌ها از لحاظ توازی و مسیر قرارگیری مشخص می‌شود. (شکل ۲)

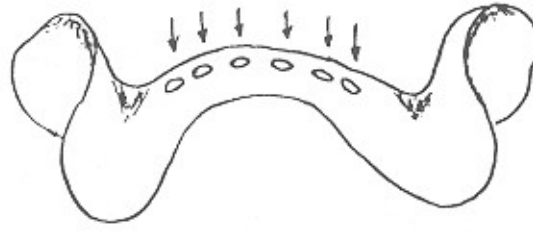

شکل ۲: وسایل راهنمای مخصوص

۲) Partially edentulous guide stents: این نوع وسیله راهنما در مورد بیماران نیمه بی‌دندان بکار می‌رود و بر دو نوع است:

الف ـ Removable design: در فک بالا تمام نواحی کام و ستیغ آلوئلی را تنها در رأس ریج (به اندازهٔ عرض باکولینگوالی دندانها) می‌پوشاند و نباید آنرا به صورت فلنج در سطح باکال ادامه داد زیرا مانع از دسترسی و شستشوی محل در موقع جراحی می‌شود. برای ثبات بیشتر می‌توان آنرا بر روی سطوح اکلوزال دندانهای مجاور ادامه داد.

ب ـ Tooth supported design: پس از تراش دندانها، کست تشخیصی تهیه می‌گردد. سپس از بریج موقت یک دوبلاژ بعمل می‌آید و ناحیهٔ پونتیک آن از لحاظ اکلوزالی کوتاه می‌شود به نحوی که فقط سه میلی‌متر از آن روی ناحیهٔ بی‌دندان قرار می‌گیرد. سپس لوله‌های راهنمای پلاستیکی برای مشخص شدن محل و جهت پایه‌ها در آن قرار داده می‌شود. (شکل ۳):

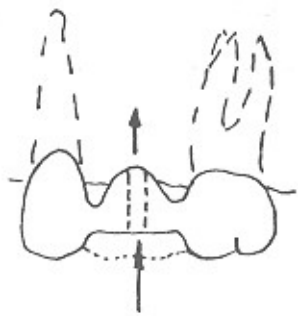

شکل ۳: وسایل راهنما که توسط دندان حمایت شده‌اند

تقسیم‌بندی Cowan و همکاران(۱۱):

۱) Same arch templates: این وسایل راهنما برای همان قوسی ساخته می‌شوند که قرار است پایه‌ها در آن قرار گیرند. به این صورت که ابتدا کست‌های تشخیصی روی آرتیکولاتور سوار می‌شوند و Wax - up تشخیصی انجام می‌گردد. سپس این Wax - up دوبلاژ شده و کست گچی آن بدست می‌آید. پس از برآمدن روی این کست، یک Stent با مواد Vacum former یا

رزین گرما سخت تهیه می‌شود. در نهایت این Stent بر روی کست اولیه برگردانده می‌شود و در ناحیه سینگولوم دندانهای قدامی یا مرکز سطح اکلوزال دندانهای خلفی سوراخی با قطر دو تا سه میلی‌متر تهیه می‌شود، سپس با تراشیدن از سطوح لینگوالی یا پالاتالی فضای کافی برای فلپ جراحی ایجاد می‌گردد.

۲) Opposing - arch templates: این وسایل راهنما در قوس مقابل به فکی که پایه‌ها در آن قرار داده می‌شود، ساخته می‌گردد که بهتر است در بی‌دندانیهای وسیع یا کامل از این وسیله استفاده شود.

ابتدا کست‌ها بر روی آرتیکولاتور مانت می‌شوند و آنگاه Wax - up تشخیصی صورت می‌گیرد. در مرحله بعد در مقابل فضای بی‌دندان یک Stent با Vacum former یا رزین گرما سخت تهیه می‌شود و پس از آن در حالی که آرتیکولاتور به اندازه فضای لازم برای یک هندپیس باز شده (برای درنظر گرفتن فضای مابین فکین در موقع جراحی)، توسط سیم ارتدنسی، محل و زاویهٔ پایه‌های ایمپلنت مشخص می‌گردد و توسط رزین اکریلی به Stent فک مقابل متصل می‌شود (شکل ۴).

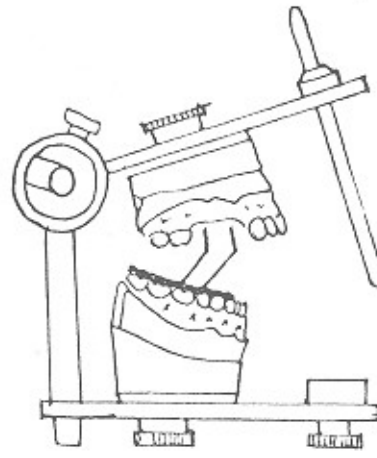

شکل ۴: تمپلیت در جای خود قرار گرفته است.

تقسیم‌بندی Engelman و همکاران(۳):

الف ـ بیماران نیمه بی‌دندان: ابتدا کست‌های تشخیصی با رابطهٔ CR و Face bow بر روی

آرتیکولاتور سوار می‌شوند و سپس Wax - up تشخیصی صورت می‌گیرد و از آن قالب‌گیری می‌شود. در مرحله بعد روی کست‌های دوبلاژ شده، یک ماتریکس شفاف تهیه می‌گردد و این ماتریکس، بر روی کست اولیه برگردانده می‌شود. با درنظر گرفتن ماتریکس، کست اولیه در محل مناسب سوراخ می‌شود. سپس ماتریکس برداشته شده، روی این کست سوراخ شده، با ماده نرم محافظ دهان، Stent تهیه می‌گردد و محل پایه‌ها در آن باتوجه به سوراخهای ایجاد شده قبلی، مجدداً سوراخ می‌شود. در پایان با قرار دادن گلوله‌های فولادی، استنت رادیوگرافی و با برداشتن آنها استنت جراحی تهیه می‌شود. این وسیله راهنما چون نرم است، بهتر و راحتتر بکار می‌رود. البته از آنجا که جهت پایه‌ها بایستی با درنظر گرفتن محور طولی دندانهای مجاور و مقابل مشخص گردد، کاربرد آن چندان دقیق نمی‌باشد.

ب ـ بیماران کاملاً بی‌دندان: ابتدا کست اولیه تهیه شده و روی آن دنچر مومی دقیقی ساخته می‌شود. پس از آن این پروتز مومی توسط اکریل شفاف دوبلاژ می‌گردد و در محل مناسب سوراخ می‌شود. سپس گلوله‌های فلزی جهت رادیوگرافی بر روی آن چسبانده می‌گردند که با برداشت این گلوله‌ها، راهنمای جراحی آماده می‌شود. عیب این نوع وسیله راهنما دید کم و دسترسی اندک جراح در موقع جراحی می‌باشد.

تقسیم‌بندی Zinner و همکاران(۱۳):

* وسیله راهنما برای فک پایین:

۱) بیماران کاملاً بی‌دندان:

الف ـ یک Stent کامل براساس دوبلاژ پروتز مومی که در ناحیهٔ پاراسمفیزیال، در محل سینگولوم دندانها بریده شده است.

ب ـ یک Stent کامل براساس دوبلاژ پروتز مومی که در ناحیهٔ پاراسمفیزیال، در ناحیهٔ فاسیال دندانها بریده شده است.

۲) بیماران نیمه بی‌دندان:

الف ـ یک Stent کامل که دارای یک برش طولی در ناحیه فوسای سانترال دندانهای خلفی می‌باشد.

ب ـ یک Stent کامل با برش فاسیالی (در عین حفظ بخش لینگوالی آن) برای جلوگیری از تمایل لینگوالی پایه‌ها در موقع جراحی.

* وسیله راهنما برای فک بالا:

به صورت یک دنچر مومی کامل که بخش پالاتالی آن دارای یک مدخل بزرگ پالاتالی می‌باشد و بخشهای فاسیالی و توبروزیته آن حفظ شده است.

تقسیم‌بندی Higginbottom و همکاران(۱۰):

۱) تمپلیت تشخیصی: با تهیه کست اولیه و چیدن مقدماتی دندانهای مصنوعی و سپس دوبلاژ آن، کستی به دست می‌آید که بر روی آن یک ورقه Vacum former تطابق داده می‌شود. سپس گلوله‌های فلزی با قطر دو میلی‌متر روی سطح خارجی آن ثابت می‌شود و به کمک آن پرتونگاری با روش موازی انجام می‌شود. اگر بیمار دنچر قابل استفاده‌ای دارد می‌توان از آن دوبلاژی با اکریل شفاف تهیه کرد و محل پایه‌ها را سوراخ کرد و در آنها میله‌های برنجی با طول مشخص قرار داد.

۲) تمپلیت جراحی: با حذف نشانه‌های فلزی از روی تمپلیت تشخیصی، تمپلیت مذکور بر روی کست تشخیصی برگردانده می‌شود و سپس به کمک Surveyor و Drill سوراخهای مناسبی به موازات هم و در محل پایه‌های آتی تهیه می‌شود.

روش هوبو و همکاران(۱۹):

این روش بی‌نهایت به روش قبلی (Higginbottom و همکاران) شباهت دارد. لذا از توضیح بیشتر در این مورد پرهیز می‌گردد.

بحث و نتیجه گیری:

از معرفی ایمپلنت‌های Osseointegrated تا به حال، چیزهای زیادی در مورد اهمیت قراردهی صحیح ایمپلنت‌ها مطرح شده است. موقعیت صحیح ایمپلنت‌ها، نه تنها باعث سهولت بیشتر کارهای پروتزی و در نهایت نتیجه بهتری برای بیمار می‌شود، بلکه سبب می‌شود بارهای اکلوزال در جهت محور طولی پایه‌ها وارد شوند(۱۱).

همکاری کامل بین جراح و متخصص پروتز در مرحله طرح درمان در مورد هر درمان ایمپلنتی ضروری است. این همکاری در نهایت به صورت تهیه یک وسیله راهنما (Guide stent) متجلی می‌شود که به کمک آن اطلاعات مفیدی در مورد میزان و شکل استخوان در دسترس (به کمک رادیوگرافی و CT) به دست آمده و اطلاعات حاصل در موقع جراحی به

آسانی و به سرعت به جراح انتقال می‌یابد تا به عنوان راهنمای جراحی به کار برده شود. از این تمپلیت‌ها می‌توان در مراحل لابراتواری هم استفاده کرد. با این حال ممکن است به دلایل مختلف نتوان از این تمپلیت‌ها در موقع جراحی استفاده کرد. این امر لزوم دقت در تهیه و کاربرد این Stents را نشان می‌دهد(۱۰ و ۱۱).

در هر حال بایستی تمپلیت‌ها از لحاظ ابعادی دقیق و صحیح، سخت (Rigid) و با ثبات (Stable) باشند(۷).

به طور ایده‌آل بایستی پایه‌ها به موازات یکدیگر قرار گرفته و در عین حال در نواحی قدامی به موازات سطح لبیال دندانهای قدامی و کمی لینگوالی‌تر از سینگولوم آنها واقع شوند. پایه‌ها در نواحی خلفی بایستی به موازات محور طولی دندانهای خلفی و در محل فوسای مرکزی دندانهای خلفی پایین و کاسپ پالاتال دندانهای خلفی بالا قرار گیرند. این مسئوولیت متخصص پروتز است که محل و توازی پایه‌ها را با مشاوره جراحی (جهت درنظر گرفتن نواحی محدودکننده) مشخص کند(۱۳).

آنچه مهم است این است که در مقالات نوع خاصی از این وسائل راهنما برای کاربرد در تمام موارد درمانی توصیه نمی‌شود بلکه بسته به مورد خاصی که تحت درمان قرار می‌گیرد ممکن است از Stent بخصوصی استفاده کرد. لذا آشنایی با بیشتر روشهای ساخت Guide stent ضروری است.

از جمله این روشها می‌توان به موارد زیر اشاره کرد:

۱) تقسیم‌بندی Balshi و همکاران(۶):

الف) Fully edentulous guide stents

ب) Partially edentulous guide stents

۲) تقسیم‌بندی Cowan و همکاران(۱۱):

الف) Same arch templates

ب) Opposing arch templates

۳) تقسیم‌بندی Engelman و همکاران(۳):

الف) Partially edentulous patients

ب) Fully edentulous patients

۴) تقسیم‌بندی Zinner و همکاران(۱۳):

الف) Upper jaw

ب) Lower jaw

۵) تقسیم‌بندی Higginbottom و همکاران(۱۰):

الف) Diagnostic template

ب) Surgical templates

۶) روش هوبو و همکاران(۱۹): این روش به روش قبلی (شماره ۵) شباهت زیادی دارد.

REFERENCES: منابع لاتین:

1) Johnson CM, lewandowski JA. A Surgical template for aligned placement of the osseointegrated implant. *J Prosth Dent* 1988; 59(6): 684-8.
2) Basten CH. The use of radiopaque templates for predictable implant placement. *Quintessence Inter* 1995; 26(9): 609-12.
3) Engelman MJ; Sorensen JA. Optimum Placement of osseointegrated implants. *J Prosth Dent* 1998; 59(4): 467-73.
4) Tarlow JL. Fabrication of an implant surgical stent for the edentulous mandible. *J Prosth Dent* 1993; 69(3): 352.
5) Tarlow JI. Fabrication of an implant surgical stent for the edentulous mandible. *J Prosth Dent* 1992; 67(2): 217- 8
6) Balshi JT, Garver GD. Surgical guied stents for placement of i mplants. *J oral maxillofac surg* 1987; 45: 463-5.
7) Basten H CH, Kois cj. The Use of bariom sulfate for implant templates. *J Prosth Dent* 1996, 67: 451-4.
8) Render J Ph, fondak tJ. A Surgical guide for implant placement. *J Prosth Dent* 1992; 67: 831-2.
9) Adrian D E. Ivanhoe JR. Krantz WA. Trajectory surgical guide stent for implant placment. *J Prosth Dent* 1992; 67: 687-910.
10) Higginbottom F I, Wilson T G. Three - dimention template for placement of root - form dental implants. *Int J oral Maxillofac implants* 1996; 11: 787-93.
11) Cowan WP. Surgical templates for the placement of osseoitegrated implants. *Quintessence Inter* 1990; 21(5): 391-6.
12) Epinsa MJ. Fabrication of an implant radiologic-surgical stent for the partially edentulous patient. *Quintessence Inter* 1995; 26: 111-114.
13) Zinner I D, Small SA, Panno F V. Presurgical prosthetics and surgical templates. *Dent clin of North Ame*. 1989; 33(4): 619-633.
14) Tan KB., The use of multiplaner reformated computerised tomography in the surgical - prosthodontic planning of implant placement. *Ann Acad Med Singapore* 1995; 24(1): 68-75.
15) Davarpanah M, Tecucianu JF. An X - ray computed tomogrphy study

with radiographic splint in implant evaluation. *Rev stomatol chir Maxillofac* 1990; 91(1): 102-4.

16)Verde MA., Moegano SM. A dual purpose stent for the implant - supported prosthesis. *J Prosth Dent* 1993; 69(3): 276-80.

17)Modica F, Fava C, Benech A. Radiologic prosthetic planning of the surgical phase of the treatment of edentulism by osseointegrated implants. *J of Prosth Dent* 1991; 65: 541-6.

18)Borrow JW, Smit J P. Stent marker materials for computerised tomography assisted implant planning. *Int J Perio Resto Dent*. 1996; 16(1): 60-7.

19)Hobo S, Ichido E, Garcia. Osseointegration and occlusal rehabilitation. *Quintessence books* 1989; 23-29.