مجله دندانپزشکی
دوره ۱۲
شماره ۳
پاییز ۱۳۷۹

مقاله علمی (مروری بر مقالات)

رویش با اعمال نیرو (Forced eruption)

دکتر شریعه فقیهی*
دکتر مهرداد لطف آذر**

چکیده:

اولین بار در سال ۱۹۷۳ استفاده از رویش با اعمال نیرو (Forced eruptio) جهت بازسازی و درمان ریشه‌های شکسته مطرح گردید، اما امروزه موارد استفاده از این روش درمانی بسیار متنوعتر شده است. بعضی از این موارد شامل بکارگیری رویش با اعمال نیرو (Forced eruption) در درمانهای پریودنتال می‌باشد این مقاله استفاده از Forced eruption در درمانهای پریودنتال و ملاحظات کلینیکی و فنی آن را بررسی می‌کند.

مقدمه و تاریخچه:

رویش با اعمال نیرو، حرکت دادن دندان در جهت کرونالی با اعمال نیروهای ارتودنسی کنترل شده ملایم و مستمر است که این حرکت سبب تغییراتی در بافتهای نرم و سخت پشتیبان دندان می‌گردد.

Oppenheim در سال ۱۹۴۰ تغییرات هیستولوژیک در الیاف پریودنتال، سمنتوم و رسوب استخوان در جهت کرونالی به دنبال Vital root extrusion را تشریح کرد[1]. در سال ۱۹۵۵

* - استادیار گروه آموزشی پریودنتیکس دانشکده دندانپزشکی دانشگاه علوم پزشکی شیراز.
** - استادیار گروه آموزشی پریودنتیکس دانشکده دندانپزشکی دانشگاه علوم پزشکی همدان.

Heottner & young حرکت ارتودنتیک دندانهای Nonvital را در میمون مورد بررسی قرار داد[۲] در سال ۱۹۶۷، Reitan تغییرات هیستولوژیک در طول و بعد از حرکات ارتودنسی را تشریح کرد[۳]. در سال ۱۹۷۳، Heithersey برای اولین بار رویش با اعمال نیروی دندانهای Nonvital را که در سطح کرست استخوان آلوئول دچار شکستگی افقی ریشه شده بودند تشریح کرد[۴]. Batenhorst در سال ۱۹۷۴ به مطالعه هیستولوژیک متعاقب Extrusion دندانهای میمون پرداخت و یک افزایش عرض Attached facial gingival را گزارش کرد.[۵] بعدها مطالعات Mehlman و Wolfson در ۱۹۷۵ نتیجه کار او را تأیید کردند.[۶،۷]

Brown در سال ۱۹۷۳ اثرات درمانهای ارتودنسی بر روی بعضی ضایعات پریودنتال را مورد توجه قرار داد.[۸] Ingber در سال ۱۹۷۴ درمان ضایعات استخوانی یک و دو دیواره منفرد با استفاده از رویش با اعمال نیرو را مطرح کرد.[۹] دو سال بعد در سال ۱۹۷۶ وی در مقاله‌ای به تشریح این مقوله برای درمان دندانهای غیرقابل ترمیم پرداخت.[۱۰]

Simon در سال ۱۹۸۵ بیان داشت موارد تجویز این روش شامل هرگونه مشکلی در یک سوم سرویکالی ریشه است که از صفر تا چهار میلی‌متر زیر لبه استخوان آلوئول (Alveolar crest) گسترش یافته باشد.[۱۱] مقالات بعدی بیشتر در رابطه با فن‌آوریهای حل این مشکلات و معرفی موارد تجویز جدید آن می‌باشند.

به طور کلی جمع‌بندی موارد تجویز رویش با اعمال نیرو شامل موارد زیر است:[۸،۱۵،۱۷،۱۸]

۱- افزایش طول تاج کلینیکی دندان (Crown lengthening procedures)

۲- درمان ضایعات Infra bony یک و دو دیواره منفرد موضعی.

۳- تغییر در دفورمیتی‌های بافت نرم جهت بهبود زیبایی.

۴- Ridge augmentation در ناحیه دندان Hopeless به منظور آماده کردن ناحیه برای قرار دادن Implant

۵- تصحیح شکستگیهای انسیزالی بدون استفاده از مواد ترمیمی

۶- کمک در رویش دندانها

۷- درمان اپن بایت قدامی

۸- کشیدن آرام دندان در مواردی که به علت اشعه درمانی، احتمال استئورادیونکروزیس وجود دارد. این مقاله به بررسی رویش با اعمال نیرو در درمانهای پریودنتال در چهار مورد اول می‌پردازد:

۱- افزایش طول تاج کلینیکی دندان (Crown lengthening procedures)

در دندانهایی که دچار پوسیدگی، شکستگی، پرفوریشن و... (آپیکالی‌تر از کرست استخوان آلوئول) می‌شوند به جای اعمال مرسوم جراحی پریودنتال جهت افزایش طول تاج کلینیکی، می‌توان از عمل روش مورد نظر استفاده کرد. با این روش نیاز به استئوکتومی از دندانهای مجاور کاهش یافته و می‌توان با نسبت C/R قابل قبول، زیبایی بهتری به دست آورد. همچنین عرض بیولوژیک لثه (Biologic width) را که از مهمترین موارد موردنظر است، حفظ کرد.

۲- درمان ضایعات Intrabony یک و دو دیواره

گاه در یک نیم فک یا وضعیت پریودنشیوم مناسب، فقط یک ضایعه استخوانی منفرد مشاهده می‌شود. در این موارد، جراحیهای Resective سبب به خطر افتادن دندانهای مجاور، درگیری فورکیشن یا سینوس ماگزیلا می‌گردد. بر این اساس، Ingber در سال ۱۹۷۴ درمان این ضایعات را با رویش با اعمال نیرو مطرح کرد که نتیجه آن رسوب استخوان در جهت کرونال ضایعه بود.

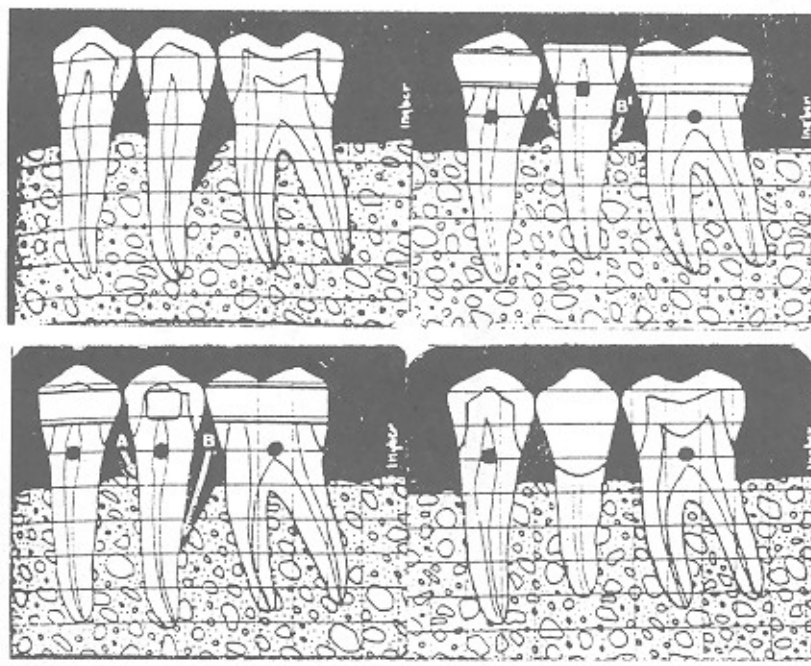

(توضیح در صفحه بعد)

شکل شماره ۱

شکل شماره ۱

۱- الف) ضایعه عمودی و موضعی استخوان در دیستال دندان شماره پنج

۱- ب) A: موقعیت کرست استخوان در مزیال و B: عمق ضایعه استخوانی در دیستال دندان شماره پنج قبل از اعمال نیروی ارتودنتیک

۱- ج) تغییر مکان نقاط A و B به A و B در موقعیت نهایی دندان بعد از انجام رویش با اعمال نیرو.

۱- د) ترمیم تاج دندان

بعد از معرفی روشهای GTR درمان این ضایعات با روش GTR به عنوان انتخاب اول مطرح گردیده است. انتخابهای بعدی بسته به شرایط ضایعه می‌تواند گرافت‌های استخوانی یا رویش با اعمال نیروباشد.

۳- تغییر در دفورمیتی‌های بافت نرم جهت بهبود زیبایی:

دفورمیتی‌های بافت نرم به علت تحلیلهای لثه‌ای منفرد به ویژه آنهایی که با روکشهای دندانی در ارتباط هستند، باعث ایجاد ناهماهنگی در شکل مارژین لثه‌ای دندانهای قدامی و مشکلات زیبایی می‌گردند. گاهی نیز این دفورمیتی‌ها همراه با تحلیل عمودی استخوان به صورت موضعی همراه می‌باشند. این موارد را می‌توان گاه به خوبی با این روش درمان کرد[۱۷].

۲- الف) ناهماهنگی مارژین لثه دندانهای جلو به علت تحلیل لثه‌ای منفرد دندان شماره نه

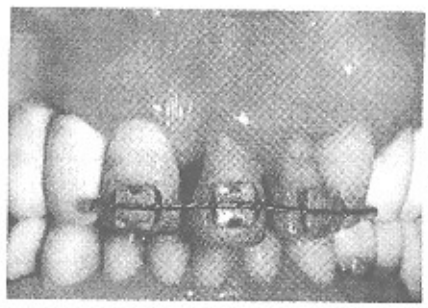

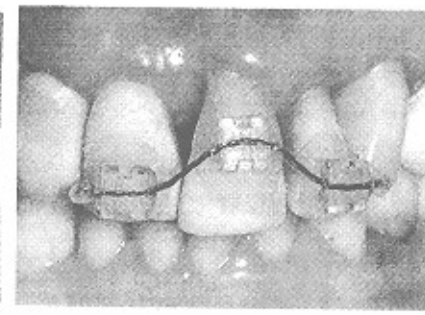

۲- ب و ج) اعمال نیرو و حرکت کرونالی مارژین لثه‌ای به دنبال انجام رویش با اعمال نیرو

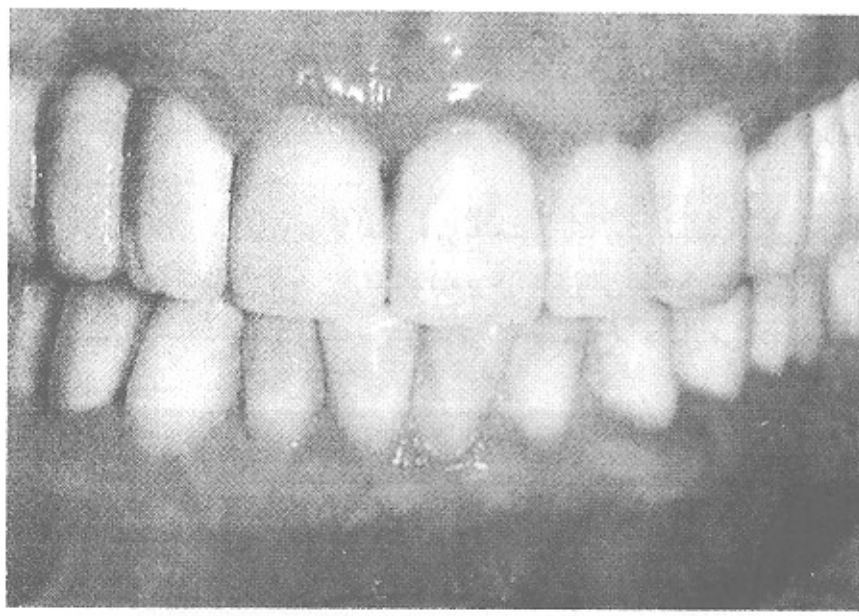

۲- د) هماهنگی مارژین لثه دندانهای جلو بعد از ساخت پروتز نهایی

۴- Ridge augmentation در ناحیه دندان Hopeless به منظور آماده کردن محل برای قراردادن Implant:

در مواردی که قراردادن یک Implant به جای یک دندان Hopeless (با تخریب پیشرفته استخوان) موردنظر باشد ممکن است مشکلات عدیده‌ای ایجاد گردد. در این موارد یک عامل مهم علاوه بر فانکشن Implant، برقراری زیبایی و هماهنگی با دندانهای مجاور است. برانمارک کشیدن ساده و به دنبال آن یک دوره Healing period تا ۱۲ ماه را قبل از گذاشتن ایمپلنت پیشنهاد کرده است. اما این روش برای محل تمام دندانهای کشیده شده قابل اجرا نمی‌باشد. چنانچه تخریب استخوان در ناحیه دندان Hopeless شدید باشد ممکن است کشیدن دندان سبب کاهش حجم استخوان در قسمت وسیعی از ریج دندانی گردد. در این موارد چنانچه ایمپلنتی قرار داده شود بسیار آپیکالی قرار می‌گیرد و با مشکلات زیبایی و کراون کلینیکی بلند مواجه می‌گردد. پیشنهاد دیگر در این موارد کشیدن دندان و Immediate implant همراه با قراردادن Barrier membrane (GTR) در ناحیه است.

اما برای این روش نیز نیاز به مقدار معینی استخوان در ناحیه آپیکالی ساکت جهت Stablization اولیه ایمپلنت و مقدار کافی از بافت نرم جهت پوشش ناحیه می‌باشد. بنابراین ممکن است این روش قابل اجرا نباشد.

در این موارد می‌توان از رویش با اعمال نیرو به عنوان یک روش مناسب برای Ridge augmentation استفاده کرد. بدین ترتیب علاوه بر حرکت کرونالی استخوان مارژین لثه‌ای نیز به طرف کرونال حرکت می‌کند و یک افزایش عرض لثه چسبنده نیز حاصل می‌گردد که برای برقرار دادن ایمپلنت مطلوب می‌باشد[۱۸].

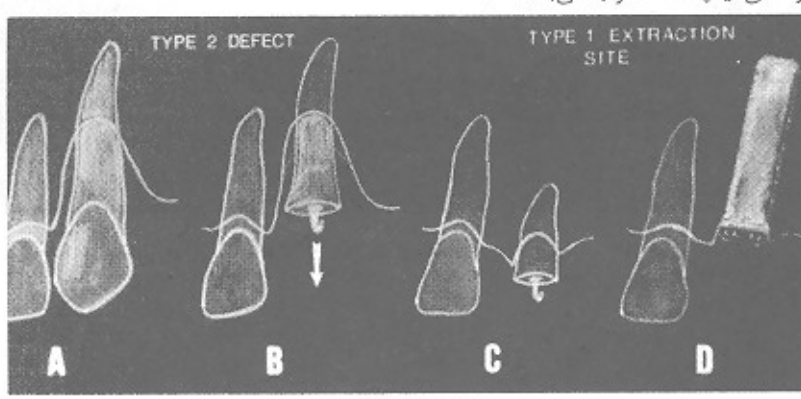

شکل شماره ۳

(توضیح در صفحه بعد)

A) دندان Hopeless کانین

B) بعد از درمان ریشه و کنترل التهاب لثه، نیرو جهت رویش با اعمال نیرو اعمال می‌شود.

C) حرکت کرونالی استخوان و آماده شدن ناحیه برای قراردادن ایمپلنت

D) قرار دادن ایمپلنت در ناحیه دندان Hopeless

ملاحظات کلینیکی:

عواملی که قبل از شروع این روش می‌بایست مورد توجه قرار گیرد عبارتند از: طول ریشه، مورفولوژی ریشه، نزدیک بودن ریشه‌ها به یکدیگر، محل فورکیشن، موقعیت دندان به تنهایی و نسبت به کل Dentition، اهمیت دندان، توانایی ترمیم دندان، زیبایی، وضعیت انساج پریودنشیوم، بهداشت دهان و میزان همکاری بیمار، محاسبه فضای موجود و مقدار رویش ضروری برای ترمیم دندان، محاسبه نسبت تاج به ریشه کلینیکی بعد از پایان روش مذکور و محاسبه مدت زمان لازم برای درمان بیمار.

ملاحظات پریودنتال:

مهمترین ملاحظات پریودنتال در رویش با اعمال نیرو برطرف کردن التهاب قبل از این عمل می‌باشد. باید به خاطر داشت که حرکات ارتودنتیک دندان در حضور التهاب می‌تواند مانند Primary occlusal trauma بیماری پریودنتال را تشدید کند و سبب عمیقتر شدن ضایعه استخوانی گردد. از دیگر ملاحظات پریودنتال اثرات رویش با اعمال نیرو بر عرض لثه است. بیشتر مطالعات به این نکته اشاره کرده‌اند که به دنبال این روش موقعیت MGJ ثابت می‌ماند و یک افزایش در عرض لثه چسبنده را گزارش کرده‌اند.[۲۲، ۱۸، ۱۷، ۱۱، ۱۰]

ملاحظات اندودنتیک:

بسیاری از دندانهایی که کاندید رویش با اعمال نیرو می‌باشند به دلیل ضایعه وارد بر آنها (تروما، پوسیدگی و غیره) نیازمند به درمان اندودنتیک خواهند شد. اما زمانی که این روش برای حذف ضایعه پریودنتالی انجام می‌گیرد، چنانچه طبق محاسبات لازم، در طول حرکت دندان جهت ایجاد فضای کافی با Occlusal adjustment پالپ دندان اکسپوز گردد، می‌بایست درمان

اندو قبل از شروع عمل مورد نظر انجام گیرد.

ماده پر کننده انتخابی برای دندانهایی که کاندید این روش هستند گوتاپرکا است تا در ضمن حفظ سیل آپیکالی امکان قرار دادن یک Post یا Dowel core مناسب در کانال نیز وجود داشته باشد.

ملاحظات ارتودنتیک:

میزان نیرو: با وجود اینکه وقوع تحلیل لثه و انکیلوز در حرکت اکستروژن از انواع دیگر حرکات ارتودنسی بیشتر نمی‌باشد پیشنهاد گردید به منظور حفظ سلامت پالپ و پیشگیری از تحلیل خارجی ریشه یا انکیلوزیس، میزان نیرو برای Vertical extrusion از ۳۰-۲۵ گرم بیشتر نباشد[۴،۱۲،۲۷]. این در حالی است که منابع دیگر نیروی ۷۵-۵۰ گرمی را برای دندانهای دارای پالپ سالم پیشنهاد می‌کنند[۱۴]. Bongert عبارت Accelerated forced elongation با نیروی ۲/۵ نیوتن (۲۵۰ گرم) را پیشنهاد کرده است[۱۹].

مدت زمان: براساس گزارشات موجود به منظور حفظ سلامت پالپ مدت زمان لازم برای اکستروژن در دندانهای Vital با دندانهای Nonvital متفاوت است. در دندانهای Vital برای هر میلی‌متر اکستروژن تقریباً زمانی بیش از یک ماه پیشنهاد شده است، در حالی که در دندانهای Nonvital تقریباً یک میلی‌متر اکستروژن در خلال یک تا دو هفته گزارش شده است.[۱۱،۱۰]

Lemon سه تا چهار میلی‌متر اکستروژن را در مدت دو هفته قابل انتظار دانسته است[۲۰].

Johnson & Sivers بیان داشتند که به طور کلی هر میلی‌متر اکستروژن در طول ۱/۵ هفته انجام گیرد اما Proffit اظهار می‌دارد که می‌توان بدون آسیب رساندن به PDL هفته‌ای یک میلی‌متر دندان را اکسترود کرد و به طور کلی زمان سه تا شش هفته را کافی می‌داند او اظهار می‌دارد که دندانها Nonvital با همان سرعت دندانهای Vital حرکت می‌کند و اگر مدت درمان کوتاه باشد احتمال اینکه ریشه دچار تحلیل شود ضعیف است[۱۴]. Bongert میزان ۰/۵ تا ۱ میلی‌متر را در مدت یک تا دو هفته پیشنهاد کرده است[۱۹].

Anchorage: نکته قابل توجه دیگر در ملاحظات ارتودنسی احتمال Intrusion دندانهایی است که به عنوان Anchorage مورد استفاده قرار گرفته‌اند. باید خاطر نشان کرد چنانچه برای Extrusion دندان از نیروی ۳۰-۲۵ گرمی استفاده شده باشد این نیرو توانایی Intrusion

دندانهای مجاور را نخواهد داشت. عده‌ای معتقد هستند که برای دندانهای قدامی و پرمولراول، دو دندان در مزیال و دو دندان در دیستال دندان موردنظر به عنوان Anchorage در نظر گرفته شود ولی برای دندان پرمولر دوم، یک دندان در دیستال و دو دندان در مزیال آن به عنوان Anchorage کافی است[۳۲].

جهت نیرو: نیروی اعمال شده می‌بایست به صورت صحیح در جهت محور طولی دندان وارد گردد تا از حرکت Tipping دندان اجتناب گردد. در مواردی که دیواره باکالی استخوان نازک است چنانچه جهت نیرو در راستای محور طولی دندان نباشد احتمال ایجاد Fenestration یا Dehisence وجود دارد.

تکنیک:

فن‌آوریهای مختلفی در مقالات ارائه گردیده است که اساس همه آنها یکی است ولی به طور کلی می‌توان آنها را در دو گروه تقسیم کرد[۲۳،۳۵]:

الف) روشهایی که با استفاده از گذاشتن براکت یا بند ارتودنسی حاوی براکت بر روی دندان موردنظر انجام می‌گیرد.

در اینجا براکت بر روی دندانهای Anchorage تا حد ممکن نزدیک به لبه انسیزالی یا اکلوزالی و در یک Plane قرار می‌گیرند و براکت دندان موردنظر تا حد ممکن نزدیک به مارژین لثه‌ای سمان می‌شود. استفاده از آرچ وایرهای Flexible به علت افزایش احتمال Tipping پیشنهاد نمی‌گردد. بهترین نتایج زمانی به دست می‌آید که از سیمهای Rectangular استفاده شود. پیشنهاد شده که سیم ۲۵×۱۷ استیل با ۲۵×۱۹ بتاتیتانیوم مورد استفاده قرار گیرد (۱۴).

باید توجه داشت که در بیشتر موارد به علت عدم وجود تاج کلینیکی، این فن قابل اجرا نیست. گذشته از آن این فن نیازمند به داشتن تخصص و تجربه کافی می‌باشد.

ب) فن‌آوریهایی که با استفاده از قرار دادن یک Post در کانال دندانی انجام می‌گیرند. در این روش دندان مورد نظر به دلیل اکسپوز بودن پالپ ابتدا تحت درمان .R.C.T قرار می‌گیرد سپس با حفظ سیل اپیکالی (۵-۳ میلی‌متر) یک Post یا Dowel core در کانال تعبیه می‌شود این Post بایستی حداقل تا نیمی از طول ریشه ادامه یابد و یک Hook یا قلاب در ناحیه کرونالی

آن تعبیه گردد. باید توجه داشت که این قلاب تا حد ممکن از لبه انسیزالی دور باشد و کاملاً در امتداد محور طولی دندان قرار گیرد و به منظور اجتناب از حرکت Tipping به سمت کناره‌های دندان متمایل نباشد. پس از مرحله فوق به هر یک از پنج طریق زیر می‌توان Anchorage گرفت:

۱) قرار دادن براکت و آرچ وایر بر روی دندانهای مجاور

۲) استفاده از یک Modified hawley appliance در فک متقابل

۳) استفاده از روش Wire & composite

۴) در موارد خاص که نیاز به بریج وجود دارد می‌توان Anchorage مناسب را از Pontic یک بریج موقت به دست آورد.

۵) استفاده از Incisal rest extention bar

شاید ساده‌ترین و ارزانترین روش استفاده از روش Wire & composite باشد. در این روش یک سیستم استیل ۰/۹ میلی‌متر یا ۲۵×۱۹ مستقیماً به سطح باکال دندانهای مجاور با کامپوزیت متصل می‌شود این سیستم باید تا حد امکان نزدیک به لبه انسیزالی بوده و در ناحیه موردنظر در امتداد مدخل کانال قرار گیرد. در دندانهای خلفی که دچار پوسیدگی باشند، می‌توان سیم را با کمک آمالگام یا کامپوزیت در سطح اکلوزال قرار داد (به صورت A splint).

برای اعمال نیروی فعال نیز می‌بایست از Elastic bond یا Elastic thread مناسب استفاده کرد تعویض هفتگی الاستیک‌ها توصیه شده است. در مواردی که تعداد کافی دندان برای Anchorage وجود نداشته باشد (مانند دوران دندانهای شیری و دائمی بهتر است از Modified hawley appliance جهت Anchorage استفاده گردد. در تمام فن‌آوریهای مذکور باید بیمار در طول دوره حرکت فعال ارتودنسی هفته‌ای

یک بار معاینه شود. اکلوژن او بررسی و در صورت نیاز از سطح دندان کاسته گردد.

Stabilization: بعد از حرکت مطلوب ارتودنتیک، امکان Relapse وجود دارد. لذا یک دوره Stabilization ضروری است.

Simon قبل از قراردادن رستوریشن نهایی یک دوره Stabilization حداقل ۸ تا ۱۲ هفته‌ای را پیشنهاد کرده است[۲۶]. Ingber دو تا شش ماه Stabilization قبل از جراحی را ذکر کرده است[۱۰]. Mandel و همکارش مدت ده هفته Stabilization را عنوان کرده‌اند[۲۵].

Feiglin احتمال Reintrusion تا شش ماه بعد را گزارش کرده است[۳۷]. در یک مطالعه هیستولوژیک بر روی سگها Rearrangment الیاف پریودنتال دندانهای Extrude شده بعد از هفت هفته از Splinting گزارش شده است[۳۸]. Lemon به ازای هر میلی‌متر اکستروژن یک ماه Stabilization را پیشنهاد کرده است[۲۰].

Proffit به طور کلی یک دوره سه تا شش هفته‌ای را برای Stabilization کافی می‌داند (۱۴). باید توجه داشت که هرچه دندان سریعتر حرکت کند به دوره طولانی‌تر Stabilization نیاز خواهد داشت. در این تجربه کلینیکی یک دوره Stabilization دو ماهه کافی به نظر می‌رسد.

رویش سریع و آهسته:

عمل رویش با اعمال نیرو را می‌توان به دو طریق (Accelarated forced eruption) و رویش آهسته انجام داد. رویش سریع معمولاً برای دندانهای .R.C.T شده قابل اجراست و طی آن میزان مطلوب Extrusion با اعمال نیروهایی تا حدود دویست و پنجاه گرم (۲/۵ نیوتن) در مدت زمان کوتاهی حاصل می‌گردد[۱۹] در این فن قبل از آنکه رسوب استخوان در کرست آلوئول صورت گیرد، نسج کافی از دندان از ساکت خارج و در دسترس قرار گرفته است. در حالی که در رویش آهسته با رویش دندان، بافت نرم و سخت پشتیبان نیز همراه دندان در جهت کرونالی حرکت می‌کند[۳۸] بعضی محققین به منظور جلوگیری از رسوب استخوان در کرست آلوئول اجرای منظم فیبروتومی همراه با رویش سریع را مطرح کرده‌اند[۳۹،۴۰].

Pontoriero برای اجتناب از جراحی، Rapid extrusion همراه با Fiber resection را پیشنهاد کرده است[۳۹]. از آنجایی که رسوب استخوان به علت کشش الیاف سوپرا کرستال روی می‌دهد. قطع این الیاف در فواصل زمانی منظم مانع رسوب استخوان در کرست آلوئول می‌گردد لذا مقدار کافی از نسج سالم دندان اکسپوز خواهد شد.

جراحی پریودنتال:

معمولاً به دنبال رویش با اعمال نیرو یک Minor corrective periodontal surgery برای Recontouring لثه و استخوان ضرورت دارد. پیشنهاد شده است که این جراحی یک ماه

بعد از خاتمه اکستروژن انجام گردد[۱۴]. گاه جراحی ژنژیوکتومی کافی است ولی اغلب نیاز به استئوپلاستی و یا استئوکتومی جزئی وجود دارد که با Full thickness flap همراه با Bone recontouring انجام می‌گیرد. و ماه پس از انجام جراحی امکان انجام درمانهای ترمیمی و پروتز میسر خواهد بود.

نتیجه‌گیری:

در درمانهای پریودنتال گاه رویش با اعمال نیرو به عنوان درمان انتخابی مطرح می‌گردد. قبل از شروع آن بایستی ملاحظات کلینیکی به دقت مورد توجه قرار گیرد و بعد از حرکت مطلوب دندان حداقل یک دوره دو ماهه برای Stabilization دندان لازم است.

بسته به اهداف درمانی می‌توان سبب حرکت کرونالی بافت نرم و سخت پشتیبان دندان گردید و یا از حرکت این نسوج جلوگیری کرد.

REFERENCES

1) Oppenheim A. Artificial elongation of teeth. *Am J Orthod* 1940; 25: 931-940.
2) Heuttner R, Young R. The Movability of vital and devitalized teeth in the macacus resus monkey. *Oral surg* 1955; 8: 189-197.
3) Reitan K. Clinical and histologic observation on tooth movement during and after orthodontic treatment. *Am J Orthod* 1967; 53: 721-745.
4) Hithersay G S. Combined endodontic orthodontic treatment of transverse root fractrues in the region of the alveolar crest. *Oral surg* 1973; 36: 404-415.
5) Batenhorst K, Bowers G, William J. Tissue changes resuting from facial tipping and exrusion of incisors in monkey. *J Periodontol* 1974; 45(9): 660-668.
6) Mehlman E. Endodontic orthodontic treatment of transverse root fractures in the region of the alveolar crest. *Br Dent J* 1975; 8: 8-13.
7) Wolfson EJ. Combined endodontic orthodontic treatment of subgingivally fractured teeth. *Can Dent Assoc* 1975; 41: 621.
8) Brown Sl. The Effect of orhtodontic therapy on certain types of periodontal defect. *J Periodontol* 1973; 44: 742-756.
9) Ingber J. Forced eruption (I) A method of treating isolated 1 and 2 wall infrabony osseous defects: rational and case report. *J Periodontol* 1974; 45: 199-206.
10) Ingber J. Forced eruption method of treating nonrestorable teeth periodontal and restorative consideration. J Periodontol. 1976; 47: 203-216.
11) Simon JHS. Root extrusion rational and technique, *Dent Clin Nor. Am* 1984; 28: 909.
12) Garfield F. Esthetic correction of incisal fraction without using restorative materials. *Oper dent* 1987; 12: 24-26.
13) Graber TM, Swain BF. Orthodontics current principles and techniques. 2nd ed.[S.L]: Mosby Co; 1994.
14) Proffit WR. *Contemporary orthodontics* [S.L]: Mosby Co; 1993.
15) Georgia K. Forced eruption in crown lengthening procedures. *J Prosth Dent* 1986; 56: (5).

16)Garguilo AW, Went FM, Orban B. Dimensions of the dentogingival junction in human. *J Periodontol* 1961; 32: 261-267.
17)Ingber. Forced eruption: alternative of soft tissue cosmetic deformities. *Int J Perio Rest Dent* 1989; 9(6): 417.
18)Salama H, Salama M. The Role of orthodontic extrusive remodeling in the enhancement of soft and hard tissue profile prior to implant placement. *Int J Periodont Rest Dent* 1993; 13: 313-333.
19)Bongert JS. Accelerated forced eruption as a preparatory measure for the restorations of severely damaged maxillary incisors. *Quintenssence inter* 1991; 22 (6): 425.
20)Lemon RR. Simplified esthetic root extrusion techniques. *Oral surg* 1982; 93.
21)Johnson GK, Sivers JE. Forced eruption in crown lengthening procedures. *J Prosth Dent.* 1986; 56: 424.
22)Stroster TG. Forced eruption clinical considerations. *Gen Dent* 1990; 376.
23)Ziskind D, [et al]. Forced eruption technique. rational and clinical report. *J Prosthet Dent* 1998; 79(3): 246-8.
24)Delivanis P, [et al]. Endodontic orthodontic management of fractured anterior teeth. *J Am Dent Assoc* 1978; 97: 483-5.
25)Shiloah, J. Clincal crown lengthening by vertical root movement. *J. Prosth Dent* 1981; 45: 602-5.
26)Bielak S, [et al]. Forced eruption the treatment of choice of subgingivally fractures permanent incisors. *ASDC J Dent child* 1982; 49: 186-90
27)Stern N. Becker A. Forced eruption. biological and clinical consideration, *J Oral Rehabil* 1980; 7: 395-402.
28)Ivey DW, [et al]. Orthodontic extrusion: its use in restorative dentistry. *J Prosthet Dent* 1980; 43(4): 401-407.
29)Hartwell GR, Cecic PA. An Esthetic restorative technique for use during the stablization period after vertical extrusion. *J Ame Dent Assoc* 1983; 107(1): 59-60.
30)Molina DG. Miller CS. An Esthetic extrusion device. *Gen Dent* 1987; 35(1): 43-45.
31)Ries BJ, [et al]. Vertical extrusion using a removable orthodontic appliance. *J Ame Dent Assoc* 1988; 116(4): 521-523.
32)Weller RN, [et al]. The Incisal rest extrusion bar. *Gen Dent* 1990; 459.

33)Zyskind K, [et al]. Orthodontic forced eruption. Case report of an alternative treatment for subgingivally fractured young permanent incisors. *Quintessence Int* 1992; 23: 393-399.

34)Wright DM. A case report: Forced eruption of an impacted lower canine. *J Ame Dent Assoc* 1995; 126: 1025-1027.

35)Mandel RC, [et al]. Forced eruption in restoring severaly fractured teeth using removable. Orhtodontic appliances. *J Prosthet Dent* 1982; 47: 269-274.

36)Simon JH, [et al]. Extrusion of endodonticaly treated teeth. *J Ame Dent Assoc* 1978; 97: 17-23.

37)Feiglin B. Problems with the endodontic orthodontic management of fractured teeth. *Int Endodont* 1986; 19: 57-63.

38)Simon JS, Lythgoe JB, Torabinejad M. Clinical an histologic evaluation of endodontically treated teeth in dogs. *Oral surg* 1980; 50: 361-371.

39)Pontoriero R, [et al]. Rapid extrusion with fiber resection: A Combined orthodontics periodontic treatment modality. *Int J Periodont Rest Dent* 1987; 7: 30-43.

40)Kozlovsky A, Ta H, Lieberman M. Forced eruption combined with gingival fiberotomy: A Technique for clinical crown lengthening. *J Clin Periodontol* 1988; 15: 534-538.