مجله دندانپزشکی

دوره ۱۲
شماره ۴
زمستان ۱۳۷۹

مقاله علمی (تحقیقی)

روشهای تشخیصی در بیماریهای دهان

دکتر علی مداحی*
دکتر نرگس پناهنده**

چکیده:

بیماریهای مختلف دهان، تظاهرات بالینی مشابهی را نشان می‌دهند، لذا باید با انجام روشهای تشخیصی و کمک تشخیصی و با توجه به علایم بالینی به یک تشخیص صحیح دست یافت.

متأسفانه در برخی از کشورها از جمله ایران، بیوپسی بیشترین نقش را در تشخیص برعهده دارد و از روشهای نوین هیستولوژی، سیتولوژی، بیولوژی ملکولی و روشهای ایمونولوژیکی صرفاً در کارهای تحقیقاتی استفاده می‌گردد، نه در تشخیص ضایعات دهانی.

امروزه روشهای بیولوژی ملکولی در تشخیص ضایعات دهانی کاربرد بسیاری دارند، مثلاً کاربرد بیومارکرها و *Gene expresions* در تشخیص ضایعات در سرطانهای مخاط دهان در حال پیشرفت است.

فناوریهای جدید ایمونوسیتوکمیکال و بکارگیری آنتی بادی منوکلونال نیز در ضایعات لیکن پلان، بیماریهای ناشی از پاپیلوما ویروس و به‌طورکلی برای شناسایی آنتی‌ژن‌های ویروسی در برشهای منجمد بافتی مورد استفاده قرار می‌گیرند.

روش هیبریداسیون اینسایتو نیز دقیقترین روش شناسایی عفونت *HPV* می‌باشد که با استفاده از اولگیونوکلئوتیدهای سنتتیک انجام می‌پذیرد.

---

* - استادیار گروه آموزشی تشخیص و بیماریهای دهان دانشکده دندانپزشکی دانشگاه آزاد اسلامی.
** - دندانپزشک

روشهای اختصاصیتری همانند ایمونوفلورسنت که حضور آی جی‌های (Ig) اختصاصی را در غشای پایه دنبال می‌کند، در شناسایی DLE پمفیگوئید و طبقه‌بندی صحیح بیماریهای هتروژنوس مرتبط با Anti-BMZ از کاربرد وسیعی برخوردارند.

محققین حتی به دنبال یافتن تغییرات ژنتیکی می‌باشند که منجر به تومورهای بدخیم می‌گردد و البته موتاسیون پروتئین P53 شایعترین تغییر ژنتیکی در سرطانها می‌باشد و با آزمایشهای ملکولی و استفاده از واکنش زنجیره پلیمراز (PCR) قادر به شناسایی این موتاسیون‌ها در نمونه‌های بیوپسی می‌باشند.

علاوه بر روشهای مذکور، در دهه اخیر از بزاق و اشک چشم نیز به عنوان وسیله‌ای تشخیصی استفاده شده است و به ویژه یافتن آنتی‌بادی‌های HIV در این مایعات از جنبه تشخیصی مهمی برخوردار است.

به طور کلی، تمام این روشها از Sensitivity, Specificity بالایی برخوردار هستند و مشخصهٔ غربالگری آنها بدون توجه به علایم بالینی، جهت پیشگیری و درمانهای شیمیایی اختصاصی حائز اهمیت می‌باشد و از این‌رو جایگزین خوبی برای روشهای تشخیصی قبلی می‌باشند.

امید است که در کشورمان با بکارگیری این روشها، به تشخیصهای سریعتر، با هزینه‌ای معقولتر و بیمارپسندانه‌تر دست یابیم.

کلید واژه‌ها: بیماریهای دهان - روشهای تشخیص

مقدمه:

در تظاهرات بالینی انواع بیماریهای دهان که مخاط دهان را درگیر می‌سازد تشابه قابل ملاحظه‌ای وجود دارد. در تشخیص این ضایعات باید به انجام روشهای تشخیصی ممکن و با کمک شاخصهای بالینی و تاریخچه بیماری، به یک تشخیص قطعی دسترسی پیدا کرد. روشهای تشخیصی مانند بیوپسی، هماتولوژی، تست‌های تشخیصی شیمیایی و بیوشیمیایی خون و باکتریولوژی از جمله روشهایی می‌باشند که اغلب در گذشته به آنها اشاره شده است. مخاط دهان بر اثر ابتلا به بیماری درگیر می‌شود و نیز بیماریهای نقاط مختلف دهان می‌تواند سلامتی عمومی انسان را متأثر سازد.

روشهای تشخیصی طبی در جوامع پیشرفته و مراکز پزشکی دنیا همواره در حال تغییر می‌باشد و از بکارگیری روشهای نوین حساس و اختصاصیتر در تشخیص ضایعات دهان بهره می‌برند. بکارگیری روشهای بیولوژی ملکولی در رشته دندانپزشکی در دهه اخیر از افتخارات جامعه دندانپزشکی می‌باشد. دستیابی به این فنّاوریها سبب پیدایش، تکامل و ایجاد

تکنولوژی‌هایی از قبیل: فنّاوریها در مورد ژن‌ها و فرآورده‌های آنها (Gene expression)، مطالعه ساختمان، آنالیز و بررسی ساختمان ملکول‌ها و نیز ابداع روشهایی برای مطالعات ایمونولوژیکی (اختصاصی) از قبیل فنّاوری هیبریدوما منوکلونال آنتی بادی گردیده است.

جداسازی و تخلیص پروتئین‌های خاص و مطالعه در مورد ژن‌های آنها در دندانپزشکی رواج یافته است. بدون شک امروزه بیولوژی ملکولی بخش غیرقابل تفکیک در تحقیقات دندانپزشکی می‌باشد. در این مقاله تنها به شرح برخی از این نوع فنّاوریها در تشخیص ضایعات دهان اکتفا شده است.

مواد و روش کار:

در این مقاله، مروری بر فنّاوریهای هیستولوژیکی، ایمونولوژیکی، بیولوژی ملکولی و نیز برخی روشهای سریع شده است.

I هیستوپاتولوژی در تشخیص ضایعات دهان

۱) بیوپسی:

بیوپسی ضایعات مخاط دهان یک روش بسیار ساده می‌باشد که باید به عنوان یک روش تشخیصی در بیمارهای دهان تلقی شود نه به عنوان یک عمل جراحی. نمونه‌برداری از طریق بیوپسی باید محدود باشد و نباید مشکلات جدی برای بیمار ایجاد کند. این روش در تشخیص ضایعات سفید مخاط دهان، سرطانها، ضایعات تاولی و غیره بکار می‌رود، که البته این روش در مورد ضایعات سفید، صرفاً یک روش Suggestive می‌باشد نه Diagnostic. زیرا Basic lesion آنها بسیار مشابه هستند و از این‌رو در سالهای اخیر در تشخیص این نوع ضایعات از روش اختصاصیتری مانند ایمونوفلورسنت که حضور آی جی‌های اختصاصی را در ناحیه غشای پایه دنبال می‌کند استفاده می‌نمایند. احتمال تشخیص وزیکولوبولوزهای ویروسی در معاینه کلینیکی وجود دارد. به عنوان مثال در Acute herpetic stomatitis بروز سه مشخصه Vesicular eruption، Coated tongue و Gingivitis می‌تواند به تشخیص این بیماری کمک زیادی نماید. در مورد عفونت با ویروس کوکسانی A نیز توزیع وزیکول‌ها در ناحیه خلفی دهان از مشخصات این بیماری می‌باشد. بروز وزیکول‌های ناشی از دارو به آسانی قابل افتراق

نمی‌باشد. حذف داروهای مصرفی در بیماران و پیگیری وضعیت کلینیکی بیمار می‌تواند به تشخیص کمک کند ولی نیاز به زمان زیادی می‌باشد. به‌طور کلی مطالعه هیستولوژیکی روشهای نوین سرولوژیکی و ایمونوهیستوکمیکال برای تشخیص قطعی بیماریهای وزیکولوبولوز ضروری می‌باشد.

با عنایت به اهمیت ضایعات بدخیمی حفرهٔ دهان، باید به روشهای تشخیصی این ضایعات نیز پرداخت. غربالگری حفره دهان (Screening) باید به عنوان یک جزء ضروری از معاینات دائمی دندانپزشکی باشد و این کار در بسیاری از کشورها برای تشخیص زود هنگام سرطانها و پیش سرطانهای دهانی انجام می‌شود. (۱)

برای شناسایی سریع و زود هنگام سرطانهای دهانی دندانپزشک باید نکات زیر را مدنظر داشته باشد:

- افراد High risk برای ابتلا به سرطان دهان
- نواحی شایع سرطان در دهان
- نمای کلینیکی لکوپلاکیا و اریتروپلاکیا که معمولاً اولین تظاهرات هستند.
- طرز استفاده از تولوئیدن بلو در مطب برای شناخت ضایعات بالقوه بدخیم.

از جمله عوامل مستعدکننده سرطان می‌توان به مصرف الکل و دخانیات و بالا بودن سن اشاره کرد. نواحی پر خطر در دهان شامل: سطح شکلی جانبی زبان، قسمت قدامی کف دهان کام نرم، لثه، مخاط باکال، کام سخت و لبها می‌باشد.

یکی از اهداف WHO در سال ۲۰۰۰ این بود که درصد افراد بالای پنجاه سال را که در اولین جلسهٔ معاینه تحت غربالگری دهانی واقع می‌شوند تا ۴۰٪ افزایش دهد. (۲)

یکی از مواد کمک تشخیصی تولونیدین‌بلو می‌باشد که در کیت‌هایی آماده مصرف قابل دسترسی است و در بیماران مشکوک به کار گرفته می‌شود. این ماده از حساسیت بالایی (۱۰۰٪) در تشخیص بدخیمیهای دهان برخوردار می‌باشد. البته میزان خاص بودن آن ۶۲٪ بود ولی این میزان کم نباید سبب کنار گذاشتن این روش شود. (۳)

رنگ‌آمیزی Vital با محلول یدین (Iodine)، برای یافتن تغییرات بدخیمی به ویژه در گردن رحم و مری کاربرد وسیع دارد. این محلول توسط اپی‌تلیوم اسکواموس غیرکراتینیزه جذب می‌شود ولی اپی‌تلیوم بدخیم یا دیسپلاستیک رنگ نمی‌گیرد. این روش برای مشخص کردن مارژین‌های برش (Section) در جراحیها و برای یافتن بهترین محل بیوپسی به ویژه در

ضایعات اریتروپلاکیا و سرطانهای گسترده سطحی ارزشمند است. (۴)

زخمها، ضایعات پاپیلری و ضایعات پیگمانته دهانی نیز از جمله ضایعات دهانی هستند که از طریق بیوپسی تشخیص داده می‌شوند.

۲) سیتولوژی:

تهیه اسمیرسیتولوژی یک روش مفید در غربالگری تعداد زیادی از بیماران با احتمال ابتلا به سرطان دهان می‌باشد اما حساسیت آن در تشخیص به اندازه بیوپسی نمی‌باشد و هیچگاه نباید جایگزینی برای بیوپسی محسوب شود.

سیتولوژی اکسفولیاتیو برای تشخیص عفونتهای هرپتیک، پمفیگوس ولگاریس، انواع مختلف آنمی و برخی از بیماریهای ژنتیکی بکار می‌رود. این روش نسبت به بیوپسی نیاز به مهارت و دقت کمتری دارد و برخلاف بیوپسی تهاجمی نیست. سیتولوژی اکسفولیاتیو در شناسایی زود هنگام سرطان دهان به ویژه آنهایی که قرمز واریتماتوز هستند بسیار مؤثر است.

در مورد Hiairy leukoplakia نیز اگرچه بیوپسی بهترین روش تشخیصی می‌باشد ولی از آنجایی که روشی تهاجمی است و در یک فرد مبتلا به ایدز سبب عفونت و خونریزی شدید می‌شود در نتیجه از روش سیتولوژی اکسفولیاتیو استفاده می‌شود. (۵)

II روشهای بیولوژی ملکولی در تشخیص ضایعات دهانی

۱- به کارگیری مارکرهای بیولوژیک در تشخیص سرطانهای مخاط دهان همراه با فناوریهای ایمونولوژیک.

در ارزیابی بیوشیمیایی سرطانها معلوم شده است که با بوجود آمدن تومور، مواد جدیدی در سرم حضور می‌یابند که به آنها مارکرهای تومور گفته می‌شود. ارتباط بین این مارکرها با سرطان چند دهه است که شناخته شده است. یکی از این مارکر 2-m می‌باشد که پروتئینی با توده ملکولی کم است و احتمالاً در غشای تمام سلول‌های هسته‌دار وجود دارد و میزان آن در بدخیمیها بسیار افزایش می‌یابد. (۶)

بکارگیری آنتی‌بادی‌های منوکلونال و روش جدید ایمونوسیتوکمیکال نیز سبب شناخت سریع و صحیح سلول‌هایی می‌شود که احتمال تبدیل شدن به سلول‌های بدخیم را دارند یا سبب

شناخت سلول‌های بدخیمی می‌شود که از نظر تغییرات بیوشیمیایی مقدم بر تغییرات مورفولوژیکی هستند. (۷)

به عنوان مثال آنتی‌بادی‌های منوکلونال ۱۷/۱۳ و ۶۳/۱۲ قادر به تشخیص اپی‌تلیوم خوش‌خیم از دیسپلازی و بدخیمیها می‌باشند.

در ضایعات خوش‌خیم الگوی رنگی با ۱۷/۱۳، MoAb فقط در لایه بازال مشاهده می‌شود ولی با ۶۳/۱۲، MoAb سلول‌های سوپرابازال هم‌رنگ می‌شوند در ضایعات بدخیم، الگوی رنگی با ۱۷/۱۳، MoAb در تمام لایه‌های سوپرابازال یافت می‌شود ولی با ۶۳/۱۲، MoAb هیچ تغییر رنگی را نشان نمی‌دهد. (۷)

۲- بکارگیری ملکول‌های DNA یا RNA در فناوریهای هیبریداسیون و DNA probes در تشخیص ویروس‌ها و باکتری‌های درگیر در ضایعات حفره دهان. (شکل شماره ۱)

در گذشته شناسایی ویروس‌ها در ضایعات کلینیکی مبتنی بر اثبات تغییرات هیستوپاتولوژیک یا جداسازی ویروس از کشت سلولی بود.

اخیراً پیشرفت در روشهای ایمونوسیتوکمیکال و بدست آوردن محصولاتی با کیفیت بالای آنتی‌بادیهای منوکلونال منجر به ایجاد روشهای سریع و حساس برای شناسایی Ag ویروسی در بخشهای منجمد شده گردیده است.

امروزه برای مطالعه بر روی اسیدهای نوکلئیک از روش Dot bloting و هیبریداسیون اینسایتو استفاده می‌شود.

هیبریداسیون ایسنایتو با داشتن این مزیّت که می‌تواند همزمان با آماده شدن برشهای بافتی تشخیص مورفولوژیکی ضایعه را بدهد بسیار مفید می‌باشد. این کار با استفاده از اولیگونوکلئوتیدهای سنتتیک انجام می‌شود. (۸)

در تشخیص .Oral hairyl نیز این روش بسیار کارآیی دارد. با این روش در مدت زمان ۲۴ ساعت از تهیه برشهای بافتی می‌توان DNA ویروس آبشتین بار را شناسایی کرد. البته نتایج منفی کاذب در کسانی که تحت درمان با AZT و آسیکلویر بودند یافت می‌شود ولی با این حال این روش بسیار کاربردی و باارزش است. (۸)

در تشخیص ضایعات ناشی از ویروس پاپیلومای انسانی نیز می‌توان از آنالیز هیبریداسیون اسیدنوکلئیک (با استفاده از ایزوتوپ‌های رادیواکتیو یا ترکیبات غیر رادیواکتیو) و هیبریداسیون

ایسنایتو استفاده کرد. (۹)

۳- بکارگیری فنّاوریهای ایمونولوژیکی در تشخیص ضایعات حفره دهان:

از این روش در تشخیص پمفیگوئید استفاده می‌شود. استفاده از تکنولوژی ایمونوفلورسانس نقش مهمی در تشخیص و طبقه‌بندی صحیح بیماریهای هتروژنوس مرتبط با اتوآنتی‌بادی‌های Anti-BMZ دارند که می‌تواند از دو طریق مستقیم یا غیرمستقیم انجام شود. (۱۰)

ایمونوفلورسانس مستقیم روشی برای شناسایی ایمونوراکسیون‌هایی مثل ایمونوگلوبین‌ها، کمپلمان‌ها و فیبرین در ناحیه مبتلا می‌باشد و روش غیرمستقیم وجود آنتی‌بادی‌های سرکولار را در سرم بیمار نشان می‌دهد. (شکل شماره ۲)

III سایر روشهای سریع تشخیصی

سالهاست که حرفه پزشکی به دنبال روش مطمئن و غیرتهاجمی جهت تشخیص بیماریها و تعیین میزان داروها در بدن انسان می‌باشد. در دهه اخیر روشهای تعیین میزان برخی از داروها و هورمون‌ها در بزاق مطرح گردیده است که با حمایت محققین، روند تکاملی را می‌گذراند.

مطالعات بسیاری حاکی از آن است که به علّت وجود آنتی‌بادی‌های HIV در مایع دهانی بیماران Sero positive نیاز به یک تست دهانی که از نظر کارآیی همانند سرم باشد وجود دارد. (۱۱) این تست مزایای بسیاری دارد:

در این روش خطر تماس اتفاقی پرسنل با HIV کاهش می‌یابد و نیز انتقال ویروسی از این طریق بسیار نامحتمل است زیرا ویروس به ندرت از بزاق جدا شده است و این مسأله احتمالاً به علّت فاکتورهای موجود در بزاق است که مانع از عفونت HIV می‌گردد. مزّیت دیگر این تست، غیرتهاجمی بودن آن است که سبب افزایش تمایل بیماران به انجام تست می‌شود و نهایتاً این تست در موقعیتهایی که در آنها کنترل مکرر آنتی‌بادی‌های ویروسی لازم است مفید شناخته شده است. حساسیت این تست ۹۹/۹ تا ۱۰۰٪ است و از طرف FDA پذیرفته شده است. (۱۱)

تست Orasure اخیراً تنها تست دهانی قابل استفاده از ایالات متحده است. در این تست پد پنبه‌ای را که به یک دسته نایلونی وصل است بین گونه و لثه به مدت دو دقیقه می‌بایست نگه داشت و سپس آن را در یک ویال حاوی محلول حفاظت کننده آنتی میکروبیال قرار داد تا میزان

IgG بدست آمده نسبتاً ثابت بماند. ضایعات دهانی و شرایط سیستمیک هیچ تأثیری بر روی نتایج این تست ندارند و هیچ نتیجه مثبت کاذبی در افراد Sero negative دیده نشد. (۱۱)

تست ترشحات دهانی در مورد HIV دارای نتایج مورد اعتمادی همانند سرم می‌باشد. انجام این تست برای افراد بیشتری تسهیل می‌گردد و در نتیجه به کنترل انتقال HIV کمک می‌شود.

نتایج:

برخی از روشهایی که شرح آنها داده شد، در تشخیص ضایعات دهان حساستر و اختصاصیتر می‌باشند و در نتیجه تشخیص را سریعتر و مطمئنتر کرده‌اند و دندانپزشک با اطمینان بیشتری به درمان می‌پردازد.

برخی از این روشها می‌تواند سبب شناخت سریع و زودهنگام ضایعات دهانی گردند و از حساسیت و اختصاصی بودن بالایی برخوردار هستند و نیز هزینه‌ای معقول دارند. بیشتر بیماران نیز این روشهای مطمئن و سریع را به روشهای قبلی ترجیح می‌دهند.

کلینیسین‌ها نیز بکارگیری روشهایی از جمله استفاده از بزاق و اشک چشم را بجای گرفتن خون ترجیح می‌دهند.

پس بنابراین بکارگیری روشهای نوین به عنوان مکمل و یا در مواردی جهت پی‌گیری بیمار از نظر پیشرفت و یا عود بیماری می‌تواند مفید باشد.

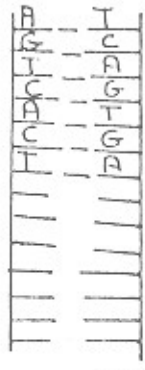

DNA دو رشته‌ای

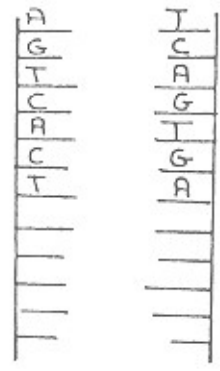

DNA دناتوره

.I

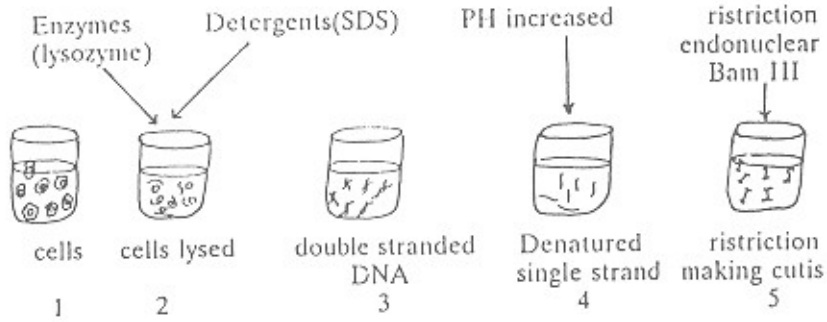

شکل ۱: طریقه ساخت و استفادهٔ Probe

برای هر نمونه این مراحل باید به انجام برسد و بر روی صفحه مخصوص Spot می‌شوند.

II. انتخاب Prob و سکانس بسیار اختصاصی بر روی یک Strand توسط آنزیم اختصاصی اندونوکلئاز

برای شناسایی این Sequence با روش بیوشیمیایی می‌توان در آزمایشگاه آن را این چنین سنتر کرد (سنتز اولیگونوکلئوتید). این Probe فقط با مکمل خود اتصال برقرار می‌کند.

III نشاندار کردن پروب‌های DNA

معمولاً از Phosphorus-32 32P استفاده می‌شود. در این روش از فیلم فتوگرافی و اگر محلول باشد از کنتورهای رادیواکتیو جهت ردیابی Probe استفاده می‌گردد و یا از مواد بیوشیمیایی از قبیل Biotin و Digoxigenin می‌توان استفاده کرد که به روش کالوریمتری (Colormetric) میزان اتصال اندازه‌گیری می‌گردد.

پروب‌های نشاندار

نمونه‌های آماده شده بر روی Membrane قرار داده می‌شود.

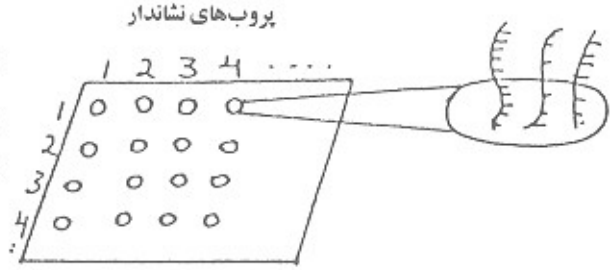

با ترتیب خاص

بر روی هر Spot میزان معینی

Labelled probes اضافه می‌گردد

و در صورت یافتن مکملهای خود تشکیل

Strand کامل را می‌دهند (Hybridization)

استراندهای غیر هیبرید به وسیله بافر شسته می‌شوند.

و فقط استراندهای هیبرید شده باقی می‌مانند.

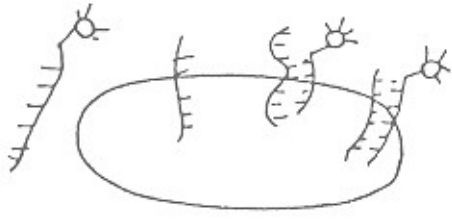

ادامهٔ شکل یک

کاربرد فیلم عکاسی بر روی Membrane و اسپات‌ها نشانگر حضور نمونه مورد جستجو می‌باشد.

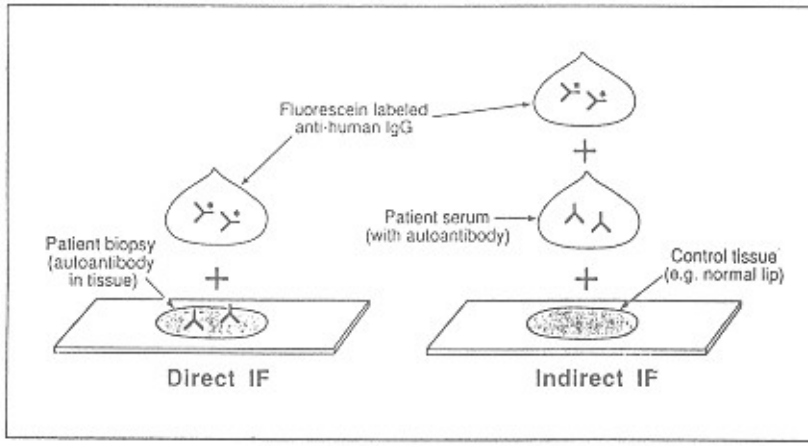

شکل شماره ۲: روش ایمونوفلورسانت برای نشان دادن آنتی‌بادی‌ها در بافت (مستقیم) یا سرم بیمار (غیر مستقیم).

REFERENCES

1) Field EA, Morrison T, Darling AE, Parr TA. Oral mucosal sereening as a integral part of routine dental care. *Br Dent J* 1995; 179: 262-260.
2) Paul Ls. Diagnosis and patient management of oral cancer. *Dent clin of North America* 1997; 41: 891-914.
3) Warnakulasuriya k, Johnson NW. Sensitivity and specificity of orascan toluidine blue mouthrinse in the detection of oral cancel and precancel. *J Oral Pathol Med* 1996; 25: 97-103.
4) Hiroshi, keniji k. Vital staining with iodine solution in delineting the border of oral dysplastic lesions. *Oral Surg Oral Med Oral Pathol* 1996; 81(3): 275-280.
5) Cesar Am, Anne CJ. Use of exfoliative cytology in the diangosis of oral hairy leukoplakia. *Oral Surg Oral Med Oral Pathol* 1993; 76: 704-10.
6) Wasif M, Vijay, R Arror, Keshavamurthy. Evaluation of serum 2-microglobulin in oral cancel. *Aust Dent J* 1992; 37(1): 39-42.
7) Migliorati CA, Ranken R, Kaplan MJ, Silverman SJr. Rectivity of monoclonal antibodies 17.13 and 63.12 with 141 oral mucosal lesions. *J Oral Pathol Med* 1992; 21: 412-417.
8) Cubie HA, Felix DH, Southam JC, Wray D. Application of molecular techniques in the rapid diagnosis of EBV - associated oral hairy leukoplakia. *J Oral Pathol Med* 1991; 20: 271-4.
9) Stephen Ky, Kyung WM. In Situ DNA hybridization analysis of oral papillomas, Leukoplakias, and carcinomas for human papilloma virus. *Oral Surg Oral Med Oral Pathol* 1991; 71: 726-9.
10) Sharona D, Simmons, Razzaque A. Contemporary issues in the diagnosis of oral pemphigoid. *Oral Surg Oral Med Oral Pathol* 1999; 88(4): 424-430.
11) Daniel M. Oral diagnostic testing for detecting human immunodef... virun - 1 antibodies: A Technology whose time has come. *Ame J of Med,* 1997; 102: 9-14.
12) Miller CS, Zeuss MS, White DK. In Situ detection of HPV DNA in oral mucosal lesions. A Comparison of two hybridization kits. *J Oral Pathol Med* 1991; 20: 403-8.

13) Morten S. Oral discoid lupus erythmatosus. III. A histopathologic study of sixty - six patients. *J Oral Surg* 1984; 57(3): 281-293.
14) Aurora P, Emanuele C, Tadeusz Pc. A Molecule of about 70 kind is the immunologic marker of chronic ulcerative stomatitis. *J Am of derm* 1998; 38(6): 1005-1006.
15) Girod SC, Pfeiffer P, Ries J. Proliferative activity and loss of function of tumour suppressor genen as biomarkers in diagnosis and prognosis of benign and preneoplastic oral lesions and oral squamous cell carcinoma. *Br J of oral maxillofac surg* 1998; 36: 252-260.