پیش‌بینی، پیشگیری و درمان آسیب عصب آلوئلار تحتانی در هنگام کشیدن دندان عقل نهفته

دکتر شهرام نامجوی نیک*
D.D.S. - M.Sc.

هنگامی که جراح پس از کشیدن دندان عقل تحتانی، بیمارش را معاینه می‌کند نگران شنیدن این جمله می‌باشد، دکتر لب من بی‌حس شده است. در این مقاله سعی شده است روشهای نوین پیش‌بینی، پیشگیری و درمان ضایعات ناشی از آسیب عصب آلوئلار تحتانی معرفی گردد.

نگاهی به آناتومی عصب آلوئلار تحتانی (IAN) (Inferior Alveolar Nerve)

کانال ماندیبل که از سوراخ ماندیبلار تا سوراخ Mental کشیده شده است، عروق و عصب آلوئلار تحتانی IAV, (IAA), (IAN) را انتقال می‌دهد. این کانال در ناحیه دندان عقل تحتانی از طرف میانی به طرف جانبی متمایل می‌گردد در این کانال قطر IAN تقریباً ۴ میلی‌متر[1] و IAA بین ۱/۷ تا ۲ میلی‌متر است.[2]

شاخه‌های مولار و پری‌مولار IAN دندانهای خلفی را عصب رسانی می‌کند و یک شاخه انتهایی آن از طریق سوراخ Mental به نام عصب Mental کانال را ترک می‌نماید[1] و همراه با یک شاخه ثانویه از IAA غلاف IAN را تغذیه می‌کند.[2]

Oliver[3] فقط ۶۰٪ از IAN را در یک کانال یافت و ۴۰٪ بقیه به جای اینکه در یک کانال مشخص قرار گیرند در فضایی از استخوان پخش بودند.

---

* ـ رزیدنت دوره PhD رشته DENTAL IMPLANTOLOGY دانشگاه منچستر انگلستان

Zoud و Doran [۳۳] مشاهده نمودند که IAN فقط به صورت شبکه‌ای دیده می‌شود مانند: brachial plexus که در این شبکه IAA با ظرافت خاصی با عصب در هم بافته شده است. همچنین مشاهده کردند که با بالا رفتن سن بیمار سایز IAA کوچکتر می‌شود.

Keen و Carter [۴] مسیر IAN در ماندیبل را به سه حالت تقسیم کردند:

۱ـ IAN با یک ساختمان واحد در کانال استخوانی، بلافاصله در زیر آپکس دندانهای مولار قرار گرفته است.

۲ـ IAN در قسمت تحتانی ماندیبل قرار دارد. در این مورد شاخه‌های مختلف از عصب تشکیل یک شبکه را داده و از این شبکه دندانهای مولار و پرمولار عصب رسانی می‌شوند.

۳ـ IAN بلافاصله پس از وارد شدن در ماندیبل، در قسمت خلفی به دو شاخه اصلی تقسیم می‌شود. یک شاخه اصلی تشکیل شبکه آلوئلار را داده که شاخه‌هایی از آن شبکه دندانهای مولار و پرمولار را عصب رسانی می‌کند. شاخه اصلی دیگر دندانهای قدامی تحتانی را عصب رسانی کرده و عصب Mental از آن جدا می‌شود. همچنین وجود کانالهای چند شاخه‌ای [۵]، اضافی و دو شاخه‌ای [۶] کانال ماندیبلار دو طبقه‌ای [۷] و کانال ماندیبلار دوطبقه‌ای با دو سوراخ Mental مجزا [۸] نیز گزارش شده است. جراح در هنگام مطالعه رادیوگرافی بیمار این گوناگونی کانال عصب آلوئلار تحتانی را باید مد نظر بگیرد.

مطالعه رادیوگرافی

توصیه می‌شود از هر دو روش رادیوگرافی OPG و پری‌آپیکال استفاده گردد. رادیوگرافی پری‌آپیکال جزئیات منطقه را واضحتر نشان می‌دهد. در مورد دندانهای عقل تحتانی با زاویه مزیالی یا دیستالی، لبه مزیال فیلم نباید مزیال‌تر از سطح مزیال مولار اول قرار گیرد. در مورد دندانهای عقل تحتانی با زاویه افقی لبه مزیال فیلم نباید جلوتر از وسط دندان مولار اول قرار گیرد. همچنین فیلم را باید به گونه‌ای چرخاند که لبه طولی تحتانی فیلم مایل به طرف بالا و عقب باشد، موازی با mylohyoid ridge. بعلاوه توصیه می‌شود در موارد پیچیده رادیوگرافی اکلوزال نیز تهیه گردد. [۹]

Rood [۱۰] پس از مطالعه ۱۵۶۰ مورد جراحی دندان عقل نهفته و بررسی رابطه آنها با رادیوگرافی OPG و پری‌آپیکال سه حالت را به عنوان علامت بارز و دو حالت را بطور نسبی نشان‌دهنده احتمال بروز بی‌حسی لب، لثه و دندانهای قدامی فک تحتانی پس از عمل دانست. علایم بارز رادیوگرافی عبارتند از:



شکل ۱

شکل ۲



شکل ۳

شکل ۴

شکل ۵

۱ـ تیره بودن تصویر ریشه (شکل ۱)

در رادیوگرافی معمولاً density ریشه بطور یکنواخت است حتی اگر ریشه با کانال روی هم بیفتند. تاریک شدن تصویر ریشه میتواند به علت عدم وجود لایه کورتکس کانال بین تیوب رادیوگرافی و فیلم باشد.[11]

۲ـ قطع شدن خط سفید کانال (شکل ۲)

دو خط سفید رادیواوپاک (سقف و کف کانال آلوئلار تحتانی) زمانی قطع شده محسوب می‌شود که بلافاصله قبل از رسیدن به ریشه قطع شده باشد، یک یا هر دو خط می‌تواند قطع شده باشند[11] این قطع شدن نشان دهنده بوجود آمدن شیار عمیق بین دو ریشه می‌باشد که اگر همراه

با باریک شدن آن باشد، سوراخ کردن ریشه را نیز نشان می‌دهد.[۱۲]

۳ـ انحراف در کانال (شکل ۳)

زمانی کانال منحرف شده محسوب می‌گردد که در هنگام قطع کردن دندان عقل منحرف گردد.[۱۲]

Seward[۱۳] معتقد است وقتی که محتوای کانال از ریشه دندان عقل می‌گذرد و دندان رشد و نمو می‌کند، محتوای کانال را با خود به طرف بالا می‌کشد.

حالاتی را که Rood[۱۰] رابطه نسبی به بی‌حسی لب، لثه و دندانهای قدامی تحتانی داد عبارتند از :

۱ـ انحراف تند ریشه (شکل ۴)

ریشه‌های کج یا ریشه‌هایی که بطور قلاب دور کانال قرار گرفته‌اند، در رادیوگرافی بصورت انحراف تند ریشه (وقتی که به کانال آلوئلار برسد) دیده می‌شود.

۲ـ باریک نشان دادن ریشه وقتی که ریشه از کانال IAN می‌گذرد (شکل ۵)

بنابراین در صورت برخورد با یکی از علایم رادیوگرافیک فوق جراح نه فقط به دقت بیشتری هنگام جراحی نیاز دارد بلکه لازم است به بیمار احتمال کم بی‌حسی لب او را مطرح کند.

Zografas[۲۲] تفاوتی در رادیوگرافی پانورامیک کانال آلوئلار تحتانی بین جنس مذکر و مونث نیافت اما در ۱۹/۸۶٪ اختلاف بین طرف راست و چپ بیمار ملاحظه نمود.

مروری بر ساختمان اعصاب محیطی

دانستن چکیده‌ای از ساختمان عصب محیطی می‌تواند کمک به درک طبقه‌بندی‌های آسیب اعصاب محیطی بکند. فیبرهای عصبی، دسته‌بندی شده تشکیل fasciculi می‌دهند. اعصاب محیطی انسان گوناگونی بسیار دارد و از تک رشته‌ای monofascicular تا چند رشته‌ای plurifascicular دیده می‌شود. در عصب سمپاتیک در ناحیه کپل تا ۱۳۷ رشته fasciculi نیز دیده شده است.[۱۶]

IAN دارای تعداد کمی رشته عصبی fasciculi است.[۱۷] تعداد و رابطه این رشته‌های عصبی fasciculi با هم در راستای طول عصب متغیر می‌باشد. زیرا با هم متحد و بعد تقسیم شده و تشکیل چندین شبکه می‌دهند.

این رشته‌های عصبی fasciculi بوسیله بافت همبند اسفنجی (epineurium) که یک لایه

محافظ است دسته بندی شده‌اند. این لایه محافظ یک لایه خارجی فشرده شده دارد که غلاف عصبی را تشکیل می‌دهد. درون غلاف عصبی فیبرهای کلاژن در راستای طولی عصب قرار گرفته‌اند و با مسیر پرپیچ و خم درون غلاف سبب می‌شود که هنگام کشیدگی عصب صدمه‌ای به آن وارد نشود.

perineurium ـ لایه بافت همبندی است که هر fascicle را احاطه می‌کند. این لایه نازک دارای ساختمان چندین سلولی است که خاصیت ارتجاعی به عصب می‌دهد. این لایه نه فقط فشار داخلی محیط خود را نگاه می‌دارد بلکه خاصیت حفاظتی و نفوذپذیری را نیز دارد.

endoneurium ـ بافت همبندی است که اطراف فیبرهای داخل هر fasciculi را احاطه کرده و در نهایت به وسیله perineurium احاطه می‌گردد. به طوری که یک لایه نازک، هر فیبر را احاطه کرده است. این لایه نه فقط خاصیت حفاظتی دارد بلکه به ایزوله کردن خاصیت الکتریسیتی هر فیبر نیز کمک می‌کند (شکل ۶).[۱۶]

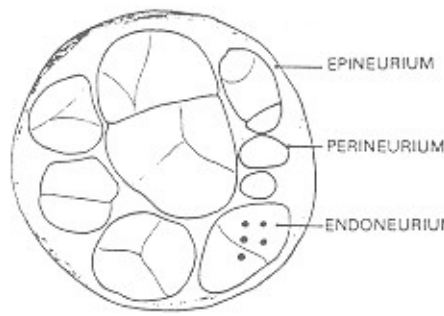

شکل ۶

رگهای اعصاب محیطی تشکیل شبکه‌های مویرگی در epineurium داده و شاخه‌هایی از این شبکه‌ها در perineurium نفوذ می‌کند تا تشکیل شبکه‌های بین رشته‌های عصبی intrafascicular بدهد. مویرگهای endoneurial به پروتئین و یک سری مواد دیگر غیر قابل نفوذ است. این خاصیت در موارد فقدان یا کمبود اکسیژن anoxia و تروما از بین می‌رود.[۱۸] و [۱۹] سیستم لنفاوی فقط در epineurium دیده می‌شود، بنابراین بر اثر تروما و نشت مویرگی حاصل از آن، اِدِم ظاهر می‌شود.[۲۰] سلولهای شوان در ساخت غلاف میلین و در نتیجه در پیشرفت و بازسازی آکسون نقش اساسی دارد.[۲۲]

طبقه‌بندی‌های آسیب اعصاب محیطی

طبقه‌بندیهای مختلفی تاکنون در این مورد بیان شده است: Seddon (۱۹۴۳)[۲۱] آسیب‌های اعصاب محیطی را بدین گونه طبقه‌بندی کرد:

۱ـ فلج بدون دژنراسیون محیطی — Neurapraxia

۲ـ فیبرهای عصبی صدمه خورده موجب دژنراسیون محیطی می‌شود — Axontmesis
ساختمان داخلی عصب سالم باقی مانده است.

۳ـ قسمت اعظم ساختمان عصب قطع شده است. — Neurotmesis epineural
اما غلاف پیوستگی خود را حفظ کرده است.

طبقه بندی Seddon گر چه یک طبقه کلینیکی است اما جامع نیست.

Rood (۱۹۸۳)[۲۲] طبقه‌بندی آسیب عصبی Seddon را به شرح زیر کامل نمود:

۱ـ	Functional conduction block (ischaemia and oedema)	Grade 1 (شکل ۷)	Neurapraxia
	Demyelination (no axon loss)	Grade 2 (شکل ۸)	
۲ـ	Axon degeneration (Wallerian degeneration)	Grade 1 (شکل ۹)	Axontmesis
	Axon degeneration and endoneural disruption	Grade 2 (شکل ۱۰)	
۳ـ	Perincurial disruption (a closed nerve injury)	Grade 1 (شکل ۱۱)	Neurotmesis
	Nerve division (Epineurium dissrupted)	Grade 2 (شکل ۱۲)	

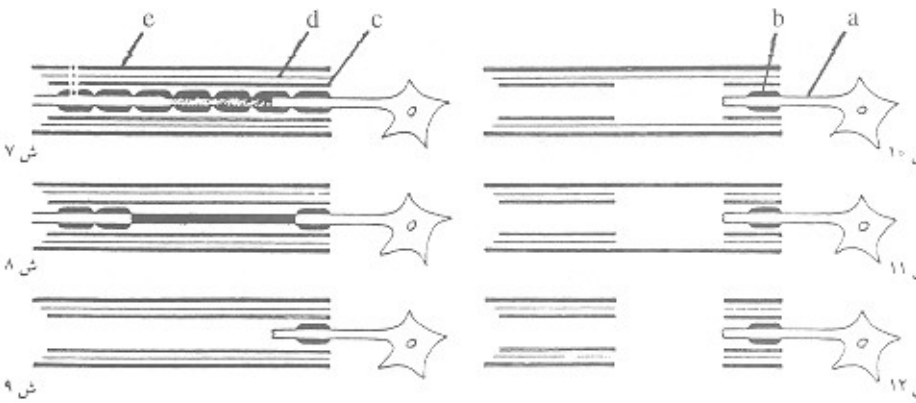

Epineurium (c) Perineurium (d) Endoneurium (c) غلاف میلن (b) اکسون (a)

حتی برخورد ظریف با اعصاب محیطی می‌تواند تغییرات شریانی و در نتیجه بلوک ایسکمی موقت یا اِدِم به وجود آورد. بی‌حسی لب این بیماران یک یا دو روز بعد از عمل بهبودی می‌یابد. در این نوع بیماران paraesthesia لب چند ساعت بعد از عمل محسوس است، که سطحی و یک طرفه می‌باشد.

گاهی اوقات ضربه موجب بی‌ثباتی perineurium و در نتیجه ایسکمی و اِدِم می‌شود و سپس اِدِم داخل عصب به صورت چرخه معیوب موجب شدیدتر شدن ایسکمی و تغییر دادن محیط داخل عصب می‌شود. در این بیماران paraesthesia لب یک یا دو روز بعد از عمل ظاهر شده و غالباً همزمان با تورم صورت ظاهر می‌شود که در این موارد بهبودی بعد از یک هفته دیده می‌شود. در بیمارانی که پس از ظاهر شدن paraesthesia ، anaesthesia ظاهر می‌شود، می‌توان نتیجه گرفت که demylination انجام گرفته است و این حالت معمولاً بعد از یک ماه دیده می‌شود. در مواردی که بلافاصله بعد از عمل بی‌حسی عمیق ناحیه مربوطه به وجود می‌آید و برای بهبودی به سه تا چهار ماه نیاز است. در این موارد تحلیل آکسون یا انهدام و سپس بازسازی آن دیده می‌شود. بهبودی کامل به صورت مرحله‌ای ظاهر می‌شود، اول paraesthesia و بعد بهبودی کامل. طرز تشخیص آسیب endoneurium بسیار مشکل است و نمی‌توان از بازسازی آکسون تفکیک کرد. در موارد آسیب شدید، که بهبودی تا شش ماه بطول می‌انجامد می‌توان گفت آسیب endoneurium به وجود آمده است. بیمارانی که حس لب آنها بطور کامل بهبود نمی‌یابد و یا کیفیت حسی لب آنها برای همیشه تغییر می‌کند، می‌تواند نشان دهنده قطع perineurium همراه با ظاهر شدن بافت اسکار در عصب باشد. در این موارد بازسازی آکسون به تأخیر می‌افتد و یا هیچوقت بوجود نمی‌آید. اما گاهی اوقات پس از یک سال بازسازی دیده می‌شود.[۲۳]

بهبودی

در مواردی که نارسایی حسی تا ۶ ماه بطول می‌انجامد، بهبودی مرحله‌ای بوجود می‌آید یعنی paraesthesia ، anaesthesia و بعد بهبودی کامل. همچنین مساحت آن ناحیه نیز کمتر می‌شود بطوریکه حدود این منطقه از طرف کناری لب به طرف خط میانی عقب کشیده می‌شود. گاهی اوقات این عقب نشینی همراه با عقب‌نشینی از طرف Menton به طرف لب نیز می‌باشد. عاقبت این منطقه به طرف قسمت قرمزی لب و ناحیه عصب Mental محدود می‌شود.[۲۴]

تورم صورت می‌تواند همراه با ادم Intraneural ظاهر شود اما ادم و خونریزی Extraneural نمی‌تواند بلوک عصبی بوجود آورد (۱۴). تغییرات حسی که به سبب تورم و کشش پوست صورت بوجود می‌آید با بی‌حسی که به علت آسیب عصبی بوجود می‌آید قابل تمیز است. معیار تمیز دادن، ناحیه عصب رسانی IAN است، بطور مثال اگر پس از کشیدن

دندان عقل تحتانی قسمتی از لب بالا و یا ماگزیلار صورت بی‌حس شود علت آن تورم صورت است نه آسیب IAN.

پیشگیری و درمان

برای معاینه بیمار می‌توان بوسیله ارزیابی الکتروفیزیولوژیکی عصب وضعیت فانکشنال IAN را محاسبه نمود.[۳۸] اما در کلینیک استفاده از پنبه، سوند کند و نوک پنس کافی است. با باز و بسته کردن پنس می‌توان تشخیص افتراقی دو نقطه مجزا در لب طرف آسیب دیده و سالم بیمار را مقایسه کرد. به طور کلینیکی انواع آسیب‌های عصبی را نمی‌توان بطور واضح از هم تمیز داد. فقط دو طرف انتهایی یعنی Neuropraxia grade 1 و Neurotmesis grad 2 خالص هستند و بقیه موارد بین این دو حالت قرار می‌گیرند. استفاده از Access بزرگ و کافی، ساکشن جراحی مناسب و در نهایت بوجود آوردن محیطی با دید کافی همچنین بکاربردن صحیح الواتور در کشیدن دندانهای عقل نهفته می‌تواند درصد آسیب IAN را به حداقل برساند. اختلافی در عارضه بی‌حسی لب پس از عمل نیز بین دو تکنیک Lingual split به وسیله چیزل و buccal approach به وسیله فرز جراحی دیده نشده است.[۵۰]

یک روش پیشگیری قطع تاج و نگاه داشتن ریشه دندان عقل است. کاربرد این تکنیک در بیمارانی است که بی‌حسی لب تاثیر زیادی در زندگی آنها بوجود می‌آورد (موسیقی‌دانان، وکلاء، مدرسین و افرادی که تاریخچه بیماری روحی دارند). در این روش قطع کردن تاج دندان در پایین خط CEJ با استفاده از فرز با دور کم و خنک‌کننده کافی انجام می‌گیرد. استفاده صحیح الواتور الزامی است تا بتوان بدون صدمه زدن به آپکس دندان، تاج دندان را قطع و جدا کرد. گاهی اوقات برای قطع کردن افقی تاج دندان نیاز به برداشتن استخوان بسیار است. در این موارد می‌توان دندان را پرمولاریزه کرد و بعد هر نیم‌تاج را مجزا قطع و جدا نمود یا می‌توان پس از قطع کردن افقی تاج، تاج قطع شده را به دو نیم نمود و هر قسمت را مجزا تراش داد. اگر به علت لرزش فرز جراحی ریشه دندان لق شود کشیدن ریشه الزامی است. بنابراین ترجیح داده می‌شود قبل از عمل احتمال عدم موفقیت و برگشت به روش کلاسیک را به بیمار تذکر داد. با این روش استفاده از آنتی‌بیوتیک پس از عمل و کنترل منظم ناحیه عمل شده بیمار با رادیوگرافی الزامی است. اگر عفونت ظاهر شد، ریشه باید کشیده شود (که بندرت دیده می‌شود).[۵۱] و [۵۲]

ZOLA (۱۹۹۳)[۵۲] عقیده دارد عفونت می‌تواند به جدا کردن ریشه از محتوای کانال آلوئلار تحتانی کمک نماید و در نتیجه کشیدن ریشه سهل‌تر و بدون عارضه خواهد بود.

آسیب‌های حاد

با مرور زمان اکثر موارد آشفتگی‌های حسی از بین می‌رود. در موارد neurotmesis grade 1 و axontmesis علامت اولیه بهبودی، احساس سوزن سوزن و یا سوزش و خارش لب بیمار است. میزان بازسازی عصب تقریباً ۱ میلی‌متر در روز است.[۲۵] اما اکثراً کندی اولیه‌ای در بازسازی عصب دیده می‌شود که علت آن زمان بازسازی قسمت مرکزی نورون است و تا چند ماه این مرحله ممکن است بطول انجامد.[۱۶] همچنین در ناحیه آسیب، تاخیر در بازسازی به علت بخیه زدن عصب و وجود بافت اسکار دیده می‌شود[۲۵] و [۲۶] زیرا بافت اسکار جلوگیری از بازسازی عصب می‌کند.[۱۲] اگر تمام اکسون‌ها نتوانند بطور کامل بازسازی کنند کیفیت حسی لب بیمار برای همیشه تغییر خواهد کرد. در هنگام جراحی دندان عقل نهفته تحتانی معمولاً نوع آسیب IAN از نوع له شدگی (Crash) و یا Compression است که اکثراً عصب قادر به بازسازی آن است و به همین دلیل نباید پس از وقوع این عارضه بلافاصله تصمیم به عمل جراحی عصب گرفت. بطور کلی در آسیب‌های بسته توصیه شده است که جراح تا شش ماه صبر کند و اگر علائم بهبودی ظاهر نشد، جراح اقدام به عمل جراحی برای بازسازی عصب کند.[۱۶] اما اگر در هنگام جراحی عصب له و پاره شده دیده شود باید سعی نمود تا دو سر عصب را به هم بخیه زد. معمولاً صحیح قرار دادن دو سر عصب پاره شده کار آسانی نیست بخصوص آنکه خونریزی در آن ناحیه موجب ضعیف شدن دید می‌شود. اگر بخواهیم دو سر عصب له و پاره شده را قطع کنیم تا دو سر مشخص و صاف داشته باشیم موجب کوتاه شدن عصب می‌شود و در نتیجه بخیه در آن ناحیه تحت کشش قرار گرفته احتمال بهبودی را ضعیف می‌کند.[۲۰] برای بهتر کردن دید در ناحیه عمل باید خونریزی متوقف شود و اگر نیاز است، استخوان بیشتر برداشته شود. معمولاً در اطاقهای عمل میکروسکوپ جراحی وجود ندارد و فقط می‌توان به بخیه Epineural با چشمان غیر مسلح اکتفا نمود.

آسیب‌های مزمن

بی‌حسی لب بعضی از بیماران هیچوقت بهبود نمی‌یابد. بعضی از بیماران نیز حس لب خود را با کیفیت نازلتری احساس می‌کنند، در این مورد گرچه فیبرهای عصبی را بازسازی کرده‌اند اما سرعت، دامنه و پتانسیل عمل به حد نرمال نمی‌رسد.[۲۷] اگر بهبودی تا یک سال پس از عمل مشاهده نگردیدباید به بیمار عمل جراحی پیشنهاد گردد. paraesthesia مزمن با علامت شکایت بیمار از آشفتگی بیشتر حسی لب تشخیص داده می‌شود. علت اصلی این نوع paraesthesia سندرم بدام افتادن Entrapment Syndrome است.[۲۸] در این سندرم جریان خون در داخل عصب تغییر می‌کند، نفوذپذیری عروق زیاد شده، اِدِم ظاهر می‌شود.

بعلاوه انتقال قدامی و خلفی آکسون صدمه دیده که همه با هم موجب ظاهر شدن علائم کلینیکی این سندرم می‌شود. تغییرات مورفولوژی و فانکشنال در جسم سلولی عصب نیز ظاهر می‌شود که علت آن عدم انتقال در آکسون می‌باشد.[۳۷]

میزان از بین رفتن و بازسازی ناحیه‌ای میلین در اوقات روز متفاوت است و آن را می‌توان از تغییرات حس لب بیمار در طول روز تشخیص داد.[۲۹] تجویز سیستمیک استروئید می‌تواند آرامش موقت بیمار را فراهم آورد. اما تزریق استروئید در اطراف عصب می‌تواند با کم کردن ادم موجب بازسازی عصب بشود.[۲۲] بازگشت سریع حس لب بوسیله قطع و جدا کردن بافت اسکار در اطراف عصب گزارش شده است.[۲۰]

Miller[۳۱] با آزمایش بر روی سگ نشان داد که Decompression بوسیله جراحی و برداشتن اجسام خارجی مانند تکه‌های استخوان (دیوار کانال آلوئلار تحتانی) از اطراف عصب موجب بهبودی عصب شده است و نشان داد که قسمت مرکزی عصب قطع شده می‌تواند توانایی جوانه زدن عصب را تا مدت طولانی نگاه دارد.[۱۶]

در ۱۹۸۰ Neary عمل Decompression اطراف عصب را بوسیله جراحی موفقیت آمیز ذکر کرده است.[۲۹] در هنگام جراحی باید دقت نمود عصب دوباره آسیب نبیند. اگر بافت اسکار فشرده شده در میان عصب دیده شود باید از پیوند برای بازسازی آن استفاده نمود، اما معمولاً حس بطور کامل برنمی‌گردد. همچنین اگر پس از بخیه زدن Epineural دو سر عصب، بافت اسکار ظاهر و در نتیجه انقباض بافت همبند اطراف عصب را فراهم آورد، استفاده از پیوند الزامی است.[۲۰] در بخیه زدن دو سر عصب، درست قرار دادن Fascicules دو سر عصب کمک به بازسازی عصب می‌کند اما برای این عمل نیاز به میکروسکوپ است. استفاده از Nontraumatic Microtechnique برای بوجود آوردن بهترین تطابق بین Fascicular Bundles ، استفاده حداقل از نخ بخیه، پرهیز از تحت کشش قرار دادن عصب در ناحیه بخیه و قرار دادن عصب در یک بافت پرعروق می‌تواند نتیجه مطلوبی را به بار آورد.

اگر کشش دو سر عصب وجود نداشته باشد، حداقل نخ بخیه استفاده خواهد شد زیرا دسته‌های fasculi به وسیله fibrin clot در مکان خود باقی می‌مانند.[۳۶] بهترین نتیجه درمان در جدا کردن بافت اسکار از اطراف عصب در موارد paraesthesia مقاوم دیده شده است.[۱۳]

در سال ۱۹۹۲ Crawley and Dellon برای بازسازی IAN استفاده از Polyglycolic Acid Bioabsorbable Tube را توصیه کرده است.[۲۸] پس از عریض کردن کانال آلوئلار لوله به قطر ۲ میلیمتر را انتخاب کرده و دو سر پروگزیمال آن را به دو سر IAN بخیه زد.

وی اظهار نمود درد عصبی بیماران سریع بهبود یافت و احساس لب نیز تا حد قابل قبولی

بازگشت.[۳۹]

در سال ۱۹۹۳ Takeuchi And Kashara استفاده از Gore - Tex را برای استفاده از Decompression در Hemifacial Spasm توصیه نمودند.[۴۱] مواردی که بین دو سر عصب قطع شده تا ۱/۵ میلی‌متر فاصله می‌باشد، دو سر عصب را می‌توان بوسیله ماهیچه و یا سیاهرگ پیوند زد.

در سال ۱۹۹۳ Brunelli استفاده از سیاهرگ که داخل آن بوسیله ماهیچه پر شده است را برای فاصله‌های بیش از ۱/۵ میلی‌متر توصیه کرده است. او اظهار نمود با این روش از فروریختن سیاهرگ جلوگیری می‌شود.[۴۰]

نکته مهم در اینگونه عارضه جراحی دندان عقل نهفته تحتانی، ارجاع کردن بیماران به همکارانی است که تجربه بیشتر در این زمینه دارند تا احتمال موفقیت درمان بیشتر شود. تحقیقات وسیعی در بازسازی اعصاب محیطی در لابراتوار انجام شده است.

استفاده ناحیه‌ای از

Nerve Growth Factor (NGF)[۴۲]،

Transforming Growth Factor (TGF) - Beta[۴۳]،

Adrenocorticotropin (ACTH) - (4-9) Analog Org 2766[۴۴]،

Interleukin - 1 (IL -1)[۴۵]،

Hyaluronidase[۴۶]

و Insulin - Like Growth Factor[۴۹]

موجب تسریع در رشد آکسون شده‌اند.

همچنین استفاده از Pulsed Electromagnetic Fields[۴۷] و Low Power Laser Irradiation[۴۸] نیز نتایج مطلوبی داده است.

با روشهای جدید در Microneurosurgery و تحقیقات در Neuropromotion آینده نیکویی برای درمان آسیب‌های عصبی می‌توان پیش بینی نمود.

References:

1) Sicher, H.; Dubrul, El. 1970. ***Oral Anatomy,*** 5th ed., St. Louis: Mosby.
2) Poirot, G.; Delattre, JF.; Palot, C.; Flament, JB. 1986. The inferioralveolar artery in its bony course. ***Surg Radiol Anat*** 8:237-94
3) Oliver, E. 1927. Le canal dentaire inferieur et son nerf chez l'adult. ***Ann Anat pathol*** 4: 975-87
4) Carter, RB. 1971. Keen EN: The intramandibular course of the inferior alveolar nerve. ***J. Anat*** 108: 433-440
5) Mador, CL. 1981. Konzelman JL: Branching mandibular canal. ***Oral Surg. Oral Med. Oral Pathol.*** 51:332
6) Patterson, JE; Funke FW. 1973. Bifid inferior alveolar nerve. ***Oral Surg*** 36:287-288
7) Kiersh, TA; Jordan, JE. 1973. Duplication of the mandibular canal. ***Oral Surg*** 35:133-134
8) Berberi, A; Mani, J; Nasseh, I. 1994. Duplicated mandibular canal, report of a case. ***Quintessence Int*** 25:277-281
9) Seward, GR; Harris, M.; McGowan, DA. 1987. Killey and Kay's outline of oral surgery. Part one, 2nd ed. Bristol wright : 54-5
10) Rood, JP; Nooraldeen Shehab BAA. 1990. The radiological prediction of inferior alveolar nerve injury during third molar surgery. ***Br. J. Oral. Maxillofac surg.*** 28: 20-5
11) McGregor, AJ. 1976. The radiological assessment of ectopic lower third molars. ***DDSc Thesis,*** University of Leeds
12) Howe, GL. 1985. Minor oral surgery. 3rd ed., Bristol wright : 126-29
13) Seward, GR. 1963. Radiology in general dental practice. ***Br. dent. J.*** 115: 45
14) Stockdale, CR. 1959. The relationship of the roots of mandibular third molars to the inferior dental canal. ***Oral surg. Oral Med. Oral Pathol.*** 12: 1061
15) Waggener, DT. Relationship of third molar roots to the mandibular canal. ***Oral Surg. Oral Med. Oral Pathol.*** 12: 853
16) Sunderland, S. 1978. Nerves and nerve injuries, 2nd ed, churchill livingstone, edinburgh, London and new York
17) Rood, JP. 1978. The organisation of the inferior alveolar nerve and its relation to local analgesia. ***J Dent*** 6:395
18) Lundorg, G. 1975. Structure and function of the intraneural microvesseles as related to trauma, oedema formation and nerve function. ***J. Bone Joint Surg.*** 57 A: 938
19) Olsson, Y; Krostensson, K. 1973. The perineurium as a diffusion barrier to prtein tracers following trauma to nerve. ***Acta Neuropath,***

Berlin 23:105
20)Emerson, J. 1981. Peripheral nerve injury. ***Hospital Update*** 7:595
21)Seddon, HJ. 1943. Three types of nerve injury. ***Brain*** 66: 237
22)Sunderland, S. 1951. A classification of peripheral nerve injuries producing loss of function. ***Brain*** 74:491
23)Rood, JP. Degrees of injury to the inferior alveolar nerve sustained during the removal of impacted mandibular third molars by the lingual split technique. ***Br. J. Oral Surg.*** 103: 116
24)Ferdousi, AM. 1981. The response of the peripheral branches of the trigeminal nerve. ***MDSc Thesis Leeds***
25)Seddon, H. 1972. Surgical disorders of peripheral nerves, churchill Livingstone, Edinburgh London and New York
26)Ramyon, YC. 1928. Degeneration and regeneration of the nervous system. vol 1, Oxford University press London
27)Jacobson, S; Guth, L. 1965. An electrophysiobiological study of the early stages of peripheral nerve regeneration. ***Experi. Neurol*** 11:48
28)Nathan, PW. 1958. Ischaemia an post-ischaemia numbness and paraesthesiae. ***J. Neurol.*** Neurosurg. Psych. 21: 12
29)Neary, D. 1980. Entrapment neuropathy. ***Br. J. Hosp. Med.*** 24: 206
30)Leonard, MH. 1969. Immediate improvement of sensation on relief of extraneural compression, ***J. Bone Joint surg.*** 51 A: 182
31)Merril, RG. 1966. Further studies in decompression for inferior alveolar nerve injury. ***J. Oral. Surg.*** 24: 233
32)Zografos, J; Kolo Koudias, M; papadaki, E. 1990. The types of the mandibular canal. ***Hell period. stomat. Gnathopathoprosopike cheir*** (Greek) 5: 17-20
33)Zoud, K; Doran, GA. 1993. Microsurgical anatomy of the inferior alveolar neurovascular plexus. ***Surg. radiol. anat*** (Germany) 15: 175-9
34)Bange, RP. 1993. Expanding roles of the schwann cell: ensheatments myelination, tropism and regeneration. ***curr. opin. neurobiol.*** 3: 805-9
35)Penkert, G. 1993. Periphere Nervenverletzungen-Aktueller behandlungsstandard (Peripheral nerve injuries - current treatment standard). ***Zentralbl Neurochir*** (Germany) 2:45-51
36)Harris, ME; Tindall, SC. 1991. Techniques of peripheral nerve repair. ***Neurosurg. clin. N.*** AM 2:93 - 104
37)Dahlin, LB. 1991. Aspects od pathophysiology of nerve entrapments and nerve compression injuries. ***Neurosur. clin. N. Am.*** 2: 21-9
38)Jones, DL; Thrash, WJ. 1992. Electrophysiological assessment of human inferior alveolar nerve function. ***J. Oral Maxillofac. surg.*** 50: L 581-5
39)Crawley, WA; Dellon, AL. 1992. Inferior alveolar nerve reconstruction

with polyglycolic acid bioabsorbable nerve conduit. ***Plasat - Reconstr. surg*** 90: 300-2

40)Brunelli, GA; Battiston, B; Vigasio, A; Brunelli, G; Marolcol, D. 1993. Bridgin nerve defects with combined skeletal muscle and vein conduits. ***Clin. Orthop.*** 14: 247-51

41)Takeuchi, T; Kashara, E. 1993. The use of Gore Tex vascular grafts in microvascular decompression for patients with hemifacial spasm - Technical note. ***Neurol. med. chir*** (Tokyo) 33:111-3

42)Fernandez, E; pallini, R; Lauretti, L; mercanti, D; Serra, A; Calisson, P. 1993. Spinal cord transaction in adults rats: effect of local infusion of nerve growth factor on the corticospinal tractaxons. ***Neurosurg*** (USA) 33:889-93

43)Scherer, SS; Kamholz, J; Jakowlew, SB. 1993. Axons modulate the expression of transforming growth factor _ beta in schwann cells. ***Glia*** (USA). 8 : 265-76

44)Tonnaer, JA; Schuijers, GA; Von Diepen, HA; Peeters, BW. 1992. Enhancement of regeneration by Org 2766 after nerve crush depends on the type of neural injury. 214: 33-7

45)Die Wirkung von Zytokinen auf das Regenertionservebnis Komprimierter (The effect of cytokines on regeneration results of compressed nerve roots). ***Z. Orthop. Inhre Grenzgeb*** (Germany) 131: 83-93, 1993.

46)Tona, A; Bignami, A. 1993. Effects of hyaluronidase on brain extracellular matrix vivo and optic nerve regeneration. ***J. Neurosci. Res*** 36: 191-9

47)Knaje, M; Rusovan, A; Sisken, R; Lundborg. 1993. Pretreatment of rats with pulsed electromagnetic field enhances regeneration of the sciatic nerve. ***Bioelectromagnetics*** (USA) 14: 353-9

48)Anders, JJ; Borke, RC; Woorlery, SK. 1993. Van de Merwe WP: Low power laser irradiation alters the rate of regeneration of the rat facial nerve. ***Lasers. Surg. Med.*** (USA) 13:72-82

49)Glazner, GW; Lupiens, S; Miller, JA; Ishii, DN. 1993. Insulin-like growth factor II increases the rate of sciatic nerve regeneration in rats. ***Neurosc*** 54: 791-7

50)Absi, EG; Shephard, JP. 1993. A comparison of morbidity following the removal of lower third molars by the lingual split and surgical bur methods. Int. ***J. Oral Maxillofac. Surg.*** 22:149-53

51) Freedman, GL. 1992. Intentional partial odontectomy. ***J. Oral Maxillofac. Surg.*** 50: 419-21

52)Zola, B. 1993. Avoiding anaesthesia by root retention. ***J. Oral Maxillofac. Surg.*** 51:954